

<https://doi.org/10.30702/ujcvs/21.4306/s031092-095/616.132.2>
УДК 616.12-005.4:616.132.2]-089.12

Сало С. В., канд. мед. наук, завідувач відділення екстреної ендovasкулярної допомоги з рентгеноопераційною, <https://orcid.org/0000-0001-5456-1418>

Левчишина О. В., канд. мед. наук, лікар-хірург відділення рентгенхірургічних методів діагностики та лікування захворювань серця і судин, <https://orcid.org/0000-0003-0276-4533>

Гаврилишин А. Ю., лікар-хірург відділення екстреної ендovasкулярної допомоги, <https://orcid.org/0000-0002-2942-6190>

Логотов А. К., лікар-анестезіолог відділення анестезіології, <https://orcid.org/0000-0001-5857-3010>

Гладун А. Ю., лікар-інтерн відділення екстреної ендovasкулярної допомоги, <https://orcid.org/0000-0002-1826-1685>

ДУ «Національний інститут серцево-судинної хірургії імені М. М. Амосова НАМН України», м. Київ, Україна

Використання кангрелору при лікуванні пацієнта з COVID-19-асоційованим гострим коронарним синдромом

Резюме. У грудні 2019 року спалах пневмонії, спричинений новим коронавірусом, стався в Ухані, провінції Хубей, та швидко поширився спочатку по всьому Китаю, а згодом по Європі, США та решті світу. 30 січня 2020 р. Всесвітня організація охорони здоров'я (ВООЗ) оголосила спалах COVID-19 надзвичайною ситуацією в галузі охорони здоров'я, що викликає міжнародне занепокоєння, а 12 березня 2020 р. його охарактеризували як пандемію. У пацієнтів, які зазнали дії цього вірусу, названого важким гострим респіраторним синдромом коронавірусу 2 (SARS-CoV-2), часто спостерігається лихоманка, кашель та задишка протягом 2–14 днів після контакту, а потім зазвичай розвивається COVID-19-асоційована пневмонія. Незважаючи на те що респіраторні симптоми переважають серед усіх клінічних проявів COVID-19, попередні дослідження показали, що у деяких пацієнтів може розвинути серйозне пошкодження серцево-судинної системи (СС).

На сьогодні пандемія COVID-19 внесла суттєві корективи в поширеність та патогенез серцево-судинних захворювань серед населення не лише України та призвела до значного зростання смертності у цій категорії пацієнтів. Такі зміни призвели до необхідності коригування медикаментозного лікування, враховуючи наявність супутнього захворювання COVID-19.

Ключові слова: гострий коронарний синдром, кангрелор, стентування коронарних артерій, COVID-19, гіперкоагуляція, тромбоз.

Вступ. Пандемія COVID-19 – це глобальний тягар охорони здоров'я, що характеризується високими показниками захворюваності і смертності в усьому світі. Під час періоду спалаху тема гострих коронарних синдромів (ГКС) підняла кілька клінічних питань через ризики пошкодження міокарда, спричиненого COVID-19, і через невизначеність щодо ведення хворих із цими кардіологічними невідкладними станами, що має бути організовано з оптимізацією діагностичних і терапевтичних ресурсів, забезпеченням максимального захисту медичного персоналу й лікарняного середовища [2, 3].

У пацієнтів з COVID-19 (особливо з важким перебігом) дуже часто розвивається порушення функціонування системи коагуляції аж до ДВЗ-синдрому [1]. У його першій фазі виникає гіперкоагуляція, в результаті якої розвиваються тромбози, в тому чис-

лі коронарних артерій. Це призводить до інфаркту міокарда. Важливу роль у його комплексному лікуванні поряд з черезшкірним втручанням (ЧШВ) з ендпротезуванням інфаркт-залежної артерії відіграють антикоагулянти та антиагреганти. Враховуючи те, що пацієнти з важким перебігом COVID-19 та гострим інфарктом міокарда (ГІМ) часто перебувають на неінвазивній вентиляції легень (НІВ) або штучній вентиляції легень (ШВЛ), особливої актуальності набуває внутрішньовенне введення цих препаратів, як і вибір таких, що є максимально ефективними, швидкодіючими та керованими. Представником групи антиагрегантів, що відповідає цим критеріям, є кангрелор. Цей препарат показаний у тому випадку, якщо прийом блокаторів P2Y12-рецепторів до ЧШВ був неможливим, недоцільним або небажаним. Крім того, кангрелор має низку переваг порівняно

з тикагрелором, обумовлений швидкістю та керо-ваністю ефекту і незалежністю від печінкового метаболізму. Кангрелор при ЧШВ порівняно з клопідогрелем викликає більш значне зниження ризику ішемічних подій за незначного підвищення ризику легких і помірних кровотеч. Також є дані щодо застосування кангрелору як bridge-therapy у пацієнтів з COVID-19 і ЧШВ, яким показані тикагрелор та низькомолекулярний гепарин (НМГ) [4].

Метою роботи було продемонструвати можливість використання кангрелору у пацієнтів з COVID-19-асоційованим гострим коронарним синдромом.

Об'єкт і методи дослідження. У січні 2020 року до Національного інституту серцево-судинної хірургії в екстреному порядку госпіталізовано пацієнтку К. з діагнозом: гострий коронарний синдром без елевачії

ST, COVID-19, двобічна пневмонія, дихальна недостатність 3 ст.

Стан хворої на момент госпіталізації вкрай важкий: доставлена каретою швидкої допомоги на тлі неінвазивної вентиляції з FiO_2 100 % та SaO_2 75 %. Слід зауважити, що навіть короточасна розгерметизація дихального контуру зумовила різку десатурацію у пацієнтки (60 % та нижче).

За даними комп'ютерної томографії (КТ) у хворої виявлена двобічна полісегментарна пневмонія з ураженням 45 % площі легень. Артеріальний тиск – 90/60 мм рт. ст., частота дихання – 30 за 1 хв, температура тіла – 37,8 °С. За даними електрокардіограми (ЕКГ): ритм синусовий з частотою серцевих скорочень (ЧСС) 102 за 1 хв, негативні Т-зубці в V_1 – V_6 . За даними ехокардіографії (ЕхоКГ): фракція викиду – 45 %,

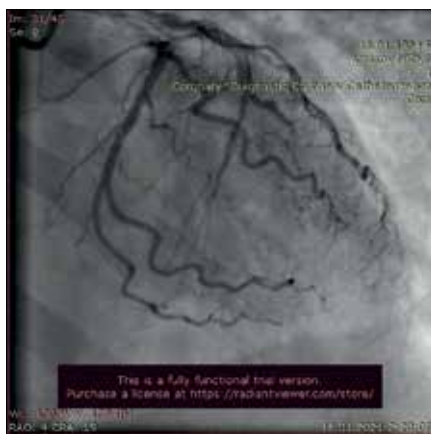

Рисунок 1. Коронарограма лівої коронарної артерії в краніальній проекції – оклюзія передньої міжшлуночкової артерії

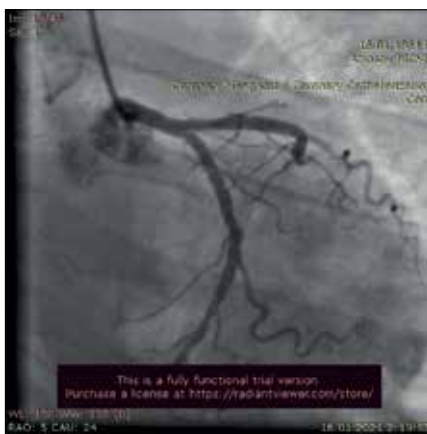

Рисунок 2. Коронарограма лівої коронарної артерії в каудальній проекції – оклюзія передньої міжшлуночкової артерії

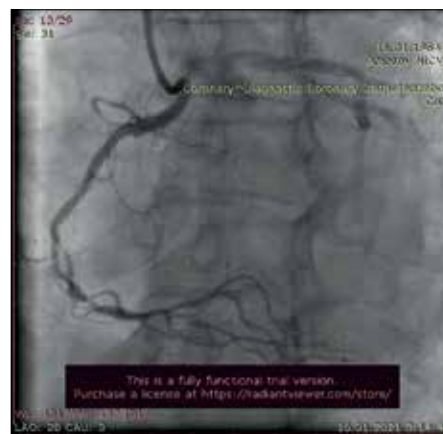

Рисунок 3. Коронарограма правої коронарної артерії в краніальній проекції – 70 % стенозу правої коронарної артерії

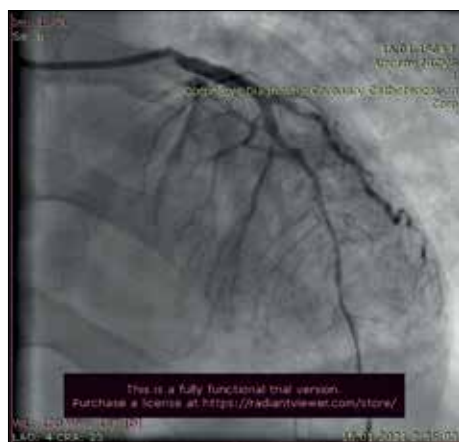


Рисунок 4. Коронарограма лівої коронарної артерії в краніальній проекції після реканалізації балон-катетером

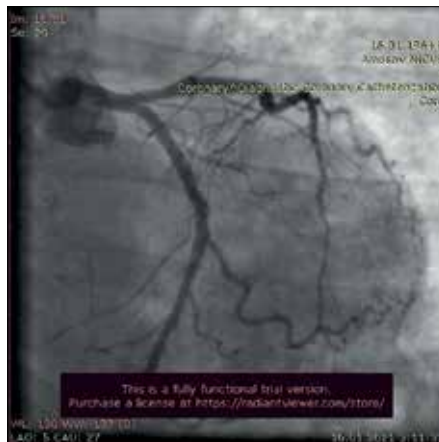


Рисунок 5. Коронарограма лівої коронарної артерії в каудальній проекції після стентування передньої міжшлуночкової артерії

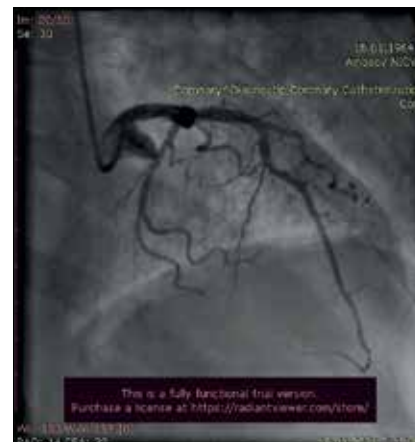


Рисунок 6. Коронарограма лівої коронарної артерії в краніальній проекції після стентування передньої міжшлуночкової артерії

гіпокінезія передньоперегородкового сегмента лівого шлуночка. Для уточнення діагнозу та визначення подальшої тактики лікування прийнято рішення про проведення коронарографії.

Результати дослідження та їх обговорення. Оскільки на момент госпіталізації пацієнтка не приймала інгібітори P2Y12-рецепторів, прийнято рішення про призначення їй кангрелору у вигляді внутрішньовенного болюса (30 мкг/кг маси тіла) та наступної інфузії зі швидкістю 4 мкг/кг/хв. На тлі введення кангрелору та проведення неінвазивної вентиляції легень виконано коронарографію. Виявлено «гостру» оклюзію передньої міжшлуночкової артерії у середній третині, 30–50 % стеноз проксимальної третини передньої міжшлуночкової артерії, множинні 70 % стенози правої коронарної артерії (рисунки 1–3). На тлі інфузії кангрелору виконано реканалізацію передньої міжшлуночкової артерії коронарним провідником. Після предилатації зони оклюзії балон-катетером 2,0 × 15,0 (12 атм.) виконано ендопротезування артерії стент-системами 2,75 × 24,0 (12 атм.), 2,75 × 29,0 (12 атм.) та 3,0 × 12,0 (14 атм.) з хорошим безпосереднім ангиографічним результатом – кровотік в артерії TIMI 3 (рисунки 4–6). У хворой одразу стало помітним підвищення SaO₂ до 98 % при показниках неінвазивної вентиляції FiO₂ 50 % та покращення показників гемодинаміки (артеріальний тиск – 130/70 мм рт. ст., ЧСС – 78 за 1 хв). У подальшому пацієнтка переведена у відділення реанімації та інтенсивної терапії для подальшого спостереження та лікування. У відділенні реанімації хвора отримала навантажувальну дозу брилінти (90 мг 2 таблетки) та наступного дня переведена до профільного стаціонару для подальшого лікування COVID-пневмонії.

Висновки. COVID-19 – це світова пандемія з непередбачуваними наслідками за рахунок пошкодження дихальної та серцево-судинної систем, які посилюють одне одного. Лікування гострого коронарного синдрому на тлі COVID-19 потребує системного підходу із залученням лікарів різних спеціальностей та дотримання протиепідемічних заходів. Інтервенційна терапія є достатньо ефективною у лікуванні пацієнтів з COVID-

асоційованим гострим коронарним синдромом. Пацієнтам з COVID-19, які перебувають на штучній вентиляції легень, доцільне застосування інфузійних блокаторів P2Y12-рецепторів або препаратів, які можна подібноувати та вводити через назогастральний зонд. Саме завдяки застосуванню кангрелору – інфузійного блокатора P2Y12-рецепторів зі швидкою дією та високою керованістю, вдалося досягти оптимального результату втручання.

Список використаних джерел References

1. Chieffo A, Stefanini GG, Price S, Barbato E, Tarantini G, Karam N, Moreno R, Buchanan GL, Gilard M, Halvorsen S, Huber K, James S, Neumann FJ, Möllmann H, Roffi M, Tavazzi G, Mauri Ferré J, Windecker S, Dudek D, Baumbach A. EAPCI Position Statement on Invasive Management of Acute Coronary Syndromes during the COVID-19 pandemic. *Eur. Heart J.* 2020 May 14;41(19):1839-1851. <https://doi.org/10.1093/eurheartj/ehaa381>.
2. Ferlini M, Andreassi A, Carugo S, Cuccia C, Bianchini B, Castiglioni B, D'Urbano M, Guagliumi G, Lettieri C, Lettino M, Marenzi G, Metra M, Migliori M, Montorfano M, Oliva F, Savonitto S, Seregni R, Visconti LO. Centralization of the ST elevation myocardial infarction care network in the Lombardy region during the COVID-19 outbreak. *Int. J. Cardiol.* 2020 Aug 1;312:24-26. <https://doi.org/10.1016/j.ijcard.2020.04.062>.
3. Stefanini GG, Montorfano M, Trabattoni D, Andreini D, Ferrante G, Ancona M, Metra M, Curello S, Maffeo D, Pero G, Cacucci M, Assanelli E, Bellini B, Russo F, Ielasi A, Tespili M, Danzi GB, Vandoni P, Bollati M, Barbieri L, Oreglia J, Lettieri C, Cremonesi A, Carugo S, Reimers B, Condorelli G, Chieffo A. ST-Elevation Myocardial Infarction in Patients With COVID-19: Clinical and Angiographic Outcomes. *Circulation.* 2020 Jun 23;141(25):2113-2116. <https://doi.org/10.1161/CIRCULATIONAHA.120.047525>.
4. Tam CF, Cheung KS, Lam S, Wong A, Yung A, Sze M, Lam YM, Chan C, Tsang TC, Tsui M, Tse HF, Siu CW. Impact of Coronavirus Disease 2019 (COVID-19) Outbreak on ST-Segment-Elevation Myocardial Infarction Care in Hong Kong, China. *Circ Cardiovasc Qual Outcomes.* 2020 Apr;13(4):e006631. <https://doi.org/10.1161/CIRCOUTCOMES.120.006631>.

The Use of Cangrelor in the Treatment of a Patient with COVID-19-Associated Acute Coronary Syndrome

Salo S. V., Levchyshyna O. V., Gavrylyshyn A. Yu., Logutov A. K., Hladun A. Yu.

National Amosov Institute of Cardiovascular Surgery of the National Academy of Medical Sciences of Ukraine, Kyiv, Ukraine

Abstract. In December 2019, an outbreak of pneumonia caused by a novel coronavirus occurred in Wuhan, Hubei province, spreading rapidly first throughout China and subsequently across Europe, the United States (US), and the rest of the world. On January 30, 2020, the World Health Organization (WHO) declared the COVID-19 outbreak a public health emergency of international concern, and on March 12, 2020, it was characterized as a pandemic. Patients exposed to this virus named as severe acute respiratory syndrome coronavirus 2 (SARS-CoV-2) frequently present with fever, cough, and shortness of breath within 2 to 14 days after exposure, and then usually develop coronavirus disease (COVID-19)-related

pneumonia. Although respiratory symptoms prevail among all clinical manifestations of COVID-19, preliminary studies showed that some patients may develop severe cardiovascular (CV) damage.

To date, the COVID-19 pandemic has caused significant changes in the prevalence and pathogenesis of cardiovascular diseases among the population in Ukraine and other countries and has led to a significant increase in mortality in this category of patients. These changes necessitated adjustment of drug treatment in patients with concomitant COVID-19.

Conclusions. COVID-19 is a global pandemic with unpredictable consequences due to mutually reinforcing damage to the respiratory and cardiovascular systems. Treatment of acute coronary syndrome on the background of COVID-19 requires a systematic approach involving physicians of various specialties as well as compliance with anti-epidemic measures. Interventional treatment is quite effective in treating patients with COVID-associated acute coronary syndrome.

COVID-19 patients on mechanical ventilation should use intravenous P2Y₁₂ receptor blockers or drugs that can be crushed and administered through a nasogastric tube. Cangrelor, an intravenous P2Y₁₂ receptor blocker with fast action and high controllability, enabled to achieve the optimal result of the intervention.

Keywords: *acute coronary syndrome, Cangrelor, coronary artery stenting, COVID-19, hypercoagulation, thrombosis.*

Стаття надійшла в редакцію 23.04.2021 р.

© 2021 The Authors. Published by Professional Edition Eastern Europe. This is an open access article under the CC BY-SA license (<https://creativecommons.org/licenses/by-sa/4.0/>).