

## Факторы, влияющие на длительность функции артериальных и венозных шунтов

Урсуленко В.И., Купчинский А.В., Демус В.В., Захарова В.П., Руденко Е.В.

*ГУ «Национальный институт сердечно-сосудистой хирургии имени Н.М. Амосова НАМН»  
(Киев)*

Цель данной работы – сравнительная оценка функции артериальных и венозных шунтов в разные сроки отдаленного периода после коронарного шунтирования, выявить факторы, влияющие на длительность функционирования шунтов.

Разработанные методы хирургического лечения ИБС позволили получить стабильно хорошие непосредственные результаты с послеоперационной летальностью менее 1%.

Поскольку операция шунтирования КА (ШКА) не решает проблему основного заболевания, то спустя  $10 \pm 2,5$  года определенный процент (10–15%) пациентов, оперированных по поводу ИБС, все чаще обращается к кардиохирургам с жалобами на возобновление стенокардии (СК). Повторное их обследование показало, что чаще всего данная проблема связана с прогрессированием атеросклероза КА или нарушением функции шунтов (облитерация или тромбоз просвета шунта).

Медикаментозная профилактика прогрессирования атеросклероза играет важную роль в сохранении функции наложенных шунтов, но не менее значимым является то, какие кондуиты были использованы (артериальные или венозные), а также способы их выделения. Влияние названных факторов легко можно выявить при повторной коронаро- и шунтографии, оценить в сравнении функцию артериальных и венозных шунтов в разные сроки отдаленного периода. При оценке длительности функции шунтов очень важно учитывать их исходное функциональное состояние, а также методы их выделения и подготовки к работе в новых условиях. Это касается как венозных, так и артериальных кондуитов.

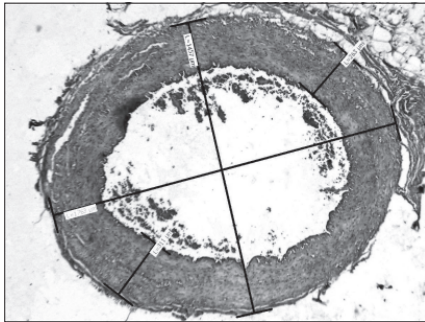
**Ключевые слова:** *шунтирование коронарных артерий, атеросклероз, внутренняя грудная артерия.*

Изучение продолжительности функции внутренней грудной артерии (ВГА), выделенной на лоскуте, на большом количестве обследований показало ее надежное и длительное функционирование. Выделение артерии из окружающих тканей (скелетирование) с целью увеличения ее длины сопряжено с повреждением адвентиции, питающей стенку артерии, и может отрицательно сказаться на долговечности ее функции. Преимущества использования ВГА или *a. radialis* в виде свободного трансплантата по сравнению с качественно выделенными, исходно не «большими» венозными шунтами не получили достоверного подтверждения.

Поэтому в литературе не представлена однозначная оценка тотальной артериальной реваскуляризации миокарда относительно более продолжительного функционирования артериальных шунтов в сравнении с венозными кондуитами. Представленные в публикациях непосредственные и отдаленные результаты (в пределах 5–7 лет, в эти сроки и венозные сохраняют свою функцию) позволили авторам утверждать, что полная артериальная реваскуляризация является перспективным методом с ожиданием высокого показателя проходимости в отдаленном периоде. При этом авторы умалчивают о том, что исходно «плохая» ВГА (или *a. radialis*, *a. epigastrica*) не использовалась. В то

же время при необходимости множественного шунтирования КА исходно больную вену использовали всегда.

Анализируя непосредственные и ближайшие результаты полной артериальной и смешанной (с использованием вен) реваскуляризации миокарда, исследователи отмечают большую (4,7%) летальность, частоту развития ИМ (4,7%), кровотечений (3,2%), раневые проблемы при использовании только артериальных шунтов. Авторы также указывают, что уже через год непроходимость артериальных кондуитов встречается в 11–15% случаев, а через 5–7 лет – количество нерабочих венозных шунтов дает еще больший процент. Меньше всего нарушается функция шунта с использованием левой грудной артерии на материнской ножке: она лучше, чем вена или лучевая артерия. Ряд авторов отмечают влияние на качество и длительность функции шунтов отсутствия достаточного хирургического опыта, качества выделения шунтов, подчеркивая, что жизнеопределяющим для длительного функционирования шунтов является оценка их исходного функционального состояния.

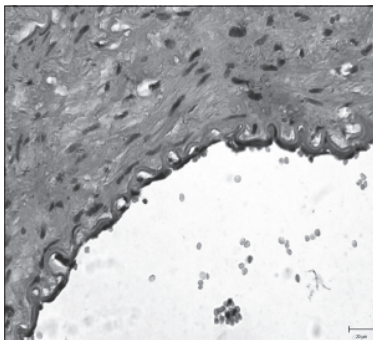


*Рис. 1.* Поперечный срез ВГА. Окраска гематоксилином и эозином, ув. х200

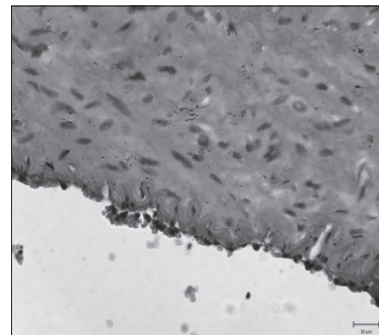
Наш опыт и изучение отдаленных результатов после операций шунтирования коронарных артерий свидетельствуют о том, что артериальные шунты, отсеченные от материнского питания, несколько не лучше качественного венозного шунта. Венозные шунты закрываются чаще в тех случаях, когда была использована изначально больная вена.

Во время операции небольшой фрагмент ВГА был отрезан и подвергнут гистологическому исследованию. При малом увеличении структура сосуда выглядела мало измененной, без признаков атеросклероза (рис. 1).

Однако при более детальном изучении препаратов обнаружена резко выраженная гофрированность внутренней эластической мембраны, что свидетельствует о спазме гладкомышечных клеток (ГМК) меди (рис. 2А). Деформация эластической мембраны сопровождалась отслоением от нее слоя эндотелия (рис. 2А) с последующим отложением на внутренней поверхности артерии фибрина тромбоцитов и других компонентов тромба (рис. 2Б).



*Рис. 2А.* Спазм гладкомышечных волокон. Окраска гематоксилином и эозином, ув. х200



*Рис. 2Б.* Отложение на внутренней поверхности артерии фибрина тромбоцитов и других компонентов тромба. Окраска гематоксилином и эозином, ув. х200

Тромбоциты при агрегации начинают секретировать тромбоцитарный фактор роста, который стимулирует пролиферацию ГМК меди и миграцию их в сторону интимы. При этом ГМК утрачивают способность к сокращению и приобретают свойства фибробластов. В результате происходит утолщение и фиброз внутреннего слоя сосуда со значительным сужением его просвета [2, 3].

Функцию скелетированной ВГА и качественно выделенного венозного шунта (изначально без признаков болезни вены) можно продемонстрировать на примере контрастной ее графии через 16 лет после операции у больного П. (фото 1).

Во время выполнения операции шунтирования коронарных артерий ЛВГА была выделена способом ее полного скелетирования, при этом она становилась полностью оголенной и отделенной от окружающих тканей, вен и нервов. В связи с облитерацией ее просвета и возобновлением СК пациенту было выполнено повторное шунтирование ПМЖВ.

Особенности выделения вены на голени заключались в том, что после разреза кожи и обнажения вены в сосудистое ложе вводили изотонический раствор. Это позволяло определить функциональное состояние вены, выявить участки склерозирования, участки начальных стадий варикозного расширения и выбрать наиболее здоровые участки для использования в качестве шунта.

После операции пациент регулярно принимал аспирин, затем аспекард.

При анализе коронаро- и шунтографии через 16 лет после операции мы видим удовлетворительный просвет венозного шунта с локальным сужением просвета в средней трети (фото 2).

На фото 3 видно, что просвет ВГА практически облитерирован в средней и нижней трети.

Пациент повторно был прооперирован: шунтированы ПМЖВ ЛКА и ЗМЖВ ПКА, использованы вены из другой ноги. Во время операции участок в нижней трети ВГА отсечен и отправлен для гистологического исследования. Сосуд в этой области был почти полностью облитерирован (диаметр просвета около 0,2 мм) за счет пролиферации и фиброза интимы, медиа была истончена и также фиброзирована (рис. 3). Венозный шунт не трогали, поскольку он функционировал.

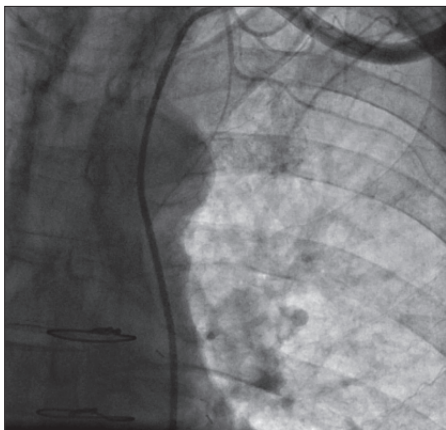
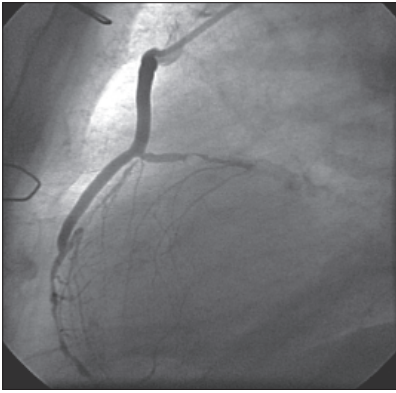


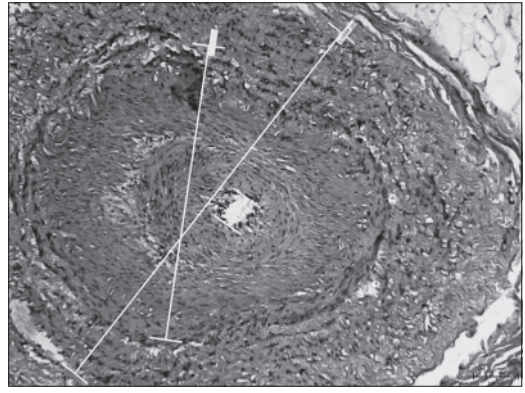
Фото 1. Шунтография скелетированной ЛВГА через 16 лет после операции

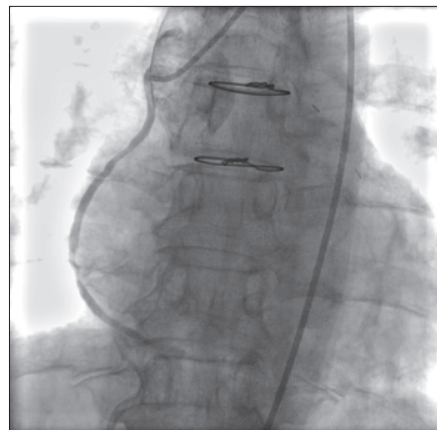

Фото 2. Венозный шунт через 16 лет после операции



*Фото 3.* Функция венозного шунта к ПКА через 15 лет после операции



*Рис. 3.* Проплиферации и фиброз интимы ВГА. Окраска гематоксилином и эозином, ув. x200

Через 16 лет после использования ВГА в качестве маммарокоронарного шунта наблюдалось резкое увеличение толщины стенок за счет пролиферации элементов интимы и фиброза всех слоев. Анализ полученных данных позволяет сделать предварительное заключение, что в артериальных шунтах, выделенных методом скелетирования для увеличения их длины, ухудшается функциональное состояние их стенок, что является причиной сокращения сроков их функции вплоть до полного прекращения (фото 1). Поэтому только выделение артерии в лоскуте, без непосредственного с ней соприкосновения, будет способствовать увеличению сроков функционирования. Выделенная внутренняя грудная артерия, лишенная физиологического питания, практически не отличается по длительности функционирования от венозного шунта. В то же время выполнение анастомоза с ней намного сложнее, поэтому артериальный шунт требует большего внимания и профессионализма при выделении и наложении анастомозов. При испытании на прочность ВГА и БПВ ноги было установлено, что и артерия и вена выдерживают до 2 атмосфер.

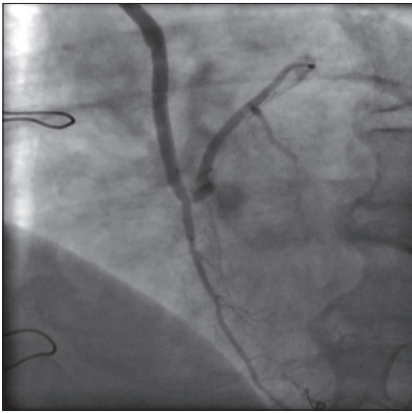
Пока нет убедительной доказательной базы большей долговечности функционирования артериальных кондуитов в сравнении с функционально здоровыми венами и выделенными без повреждения питающей эту вену адвентиции с вазо-вазорными сосудами. При сравнении длительности функции артериальных и венозных кондуитов отмечают, что чаще нарушается функция венозных шунтов, но при этом не указывают, имела ли вена признаки флебосклероза, имело ли место ее повреждение во время выделения, какой был характер поражения коронарных артерий (диаметр артерии в месте шунтирования, наличие диффузного поражения, включая дистальные ветки, и, наконец, какой длины получились анастомозы, была ли угроза их перегиба или натяжения). Поврежденную артерию редко используют в качестве шунта, а вены используют всякие. Повторные обследования состоятельности венозных шунтов в отдаленные сроки показали, что качественно выделенная БПВ методом no-touch, использование для шунтов только здоровых участков вены, соблюдение адекватности длины шунтов, шунтирование малых КА последовательно с крупной КА для увеличения скорости кровотока (фото 3) позволяют сохранить функцию венозных шунтов в течение 15–20 лет и более.

К списку перечисленных причин ухудшения функции шунтов следует отнести несоблюдение техники наложения анастомозов, особенно дистальных. Наложение оголен-

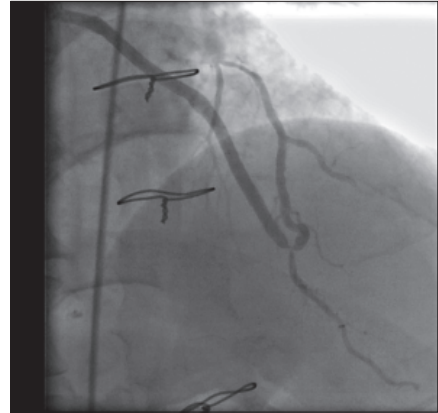


ной ВГА или вены с оголенной КА приводит к нарушению ее питания и, как следствие, к разрастанию неоинтимы и сужению просвета анастомоза. При таком способе наложения анастомоза и неадекватной длине шунта КА подтягивается кверху, что влечет за собой угрозу деформации анастомоза. На графии мы видим эту дугу над эпикардом в области анастомоза. Чтобы сохранить питание области анастомоза и предупредить его вывихивание из ложа, необходимо края разреза шунта и КА сшивать так, чтобы подхватывать края эпикарда. Это в какой-то мере обеспечит питание этой области, а главное — сохранит его адекватность по размеру анастомоза и герметичность. При локальных сужениях венозного шунта или области анастомоза современные рентген-хирургические методы позволяют значительно улучшить их проходимость.

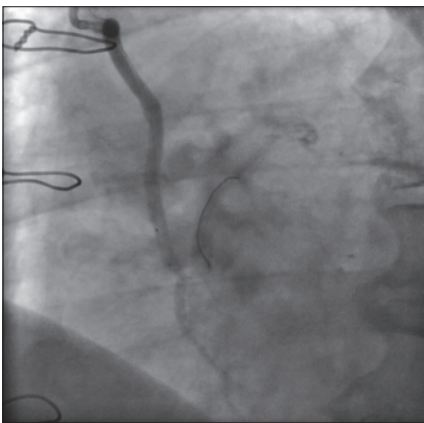
Надежность и сохранение функции венозных шунтов более 15 лет при условии использования здоровых участков вены показано после шунтографии через 15 лет (4), 18 лет (5), 20 лет (6) и 22 года.



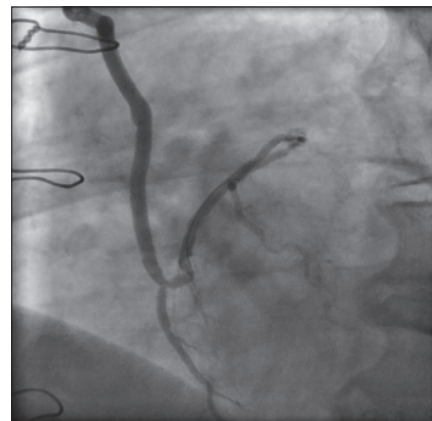
*Фото 4.* Шунтография венозного шунта через 15 лет после операции



*Фото 5.* Шунтография венозного шунта через 18 лет после операции



*Фото 6.* Шунтография венозного шунта через 20 лет после операции



*Фото 7.* Шунтография венозного шунта через 22 года после операции

Из этого можно сделать заключение, что артериальные шунты долговечны, если они выделены на лоскуте с материнской основой. Скелетирование ВГА для увеличения ее длины, отсечение их от основной магистрали снижает их функциональное состояние и длительность функции. Качественно выделенная БПВ, с учетом изложенных выше рекомендаций, может служить в качестве шунта так же надежно и длительно, как и артерия.

### Литература

1. Случай эффективного 25-летнего функционирования аортокоронарного аутовенозного шунта у больной ишемической болезнью сердца / Алшибая М.М., Вищипанов С.А., Вищипанов А.С., Чеишвили З.М., Шерипова Э.К. // Грудная и сердечно-сосудистая хирургия. – 2013. – № 2. – С. 14–16.
2. Захарова В.П., Руденко Е.В., Ситар Л.Л. и др. Феномен гиперплазии интимы аортальной стенки при аневризмах восходящей аорты // Щорічник наукових праць Асоціації серцево-судинних хірургів України. Вип.21. Серцево-судинна хірургія. – 2013. – С. 121–125.
3. Ducasse E., Cosset J.M., Eschwige F. et al. Hyperplasia of the arterial intima due to smooth muscle cell proliferation. Current data, experimental treatments and perspectives // J Mal Vasc. – 2003. – № 28 (3). – P. 130–44.
4. Souza D.S.R., Johansson B., Bojo L., et al. Harvesting the saphenous vein with surrounding tissue for CABG provides long-term graft patency comparable to the left internal thoracic artery: Results of a randomized longitudinal trial // The Journal of Thoracic and Cardiovascular Surgery. – 2006. – Vol. 132, № 2. – P. 373–378.
5. Dashwood M.R., Savage K., Tsui J.C.S., Dooley A et al. Retaining perivascular tissue of human saphenous vein grafts protects against surgical and distension-induced damage and preserves endothelial nitric oxide synthase and nitric oxide synthase activity // The Journal of Thoracic and Cardiovascular Surgery. – 2009. – Vol. 138. – P. 334–340.
6. Bucerus J., Gummert J.F., Borger M.A., Walther T., Doll N., Onnasch J.F., Metz S., Falk V., Mohr F.W. Stroke after cardiac surgery: a risk factor analysis of 16, 184 consecutive adult patients // Ann Thorac Surg. – 2003. – Vol. 75. – P. 472–478.
7. Chavanon O., Mohamed Abdennadher et al. Off-pump coronary artery bypass grafting using arterial grafts exclusively: aiming for an absolute “no-touch” aortic technique // Ann Thorac Surg. – 2004. – Vol. 77. – P. 379–380.
8. Endo M., Nishida H., Tomizawa Y., Kasanuki H. Benefit of bilateral over single internal mammary artery grafts for multiple coronary artery bypass grafting // Circulation. – 2001. – Vol. 104. – P. 2164–2170.
9. Schachner Thomas, MD, Anne Zimmer, Georg Nagele, MD, Guenther Laufer, MD, Johannes Bonatti. Risk factors for late stroke after coronary artery bypass grafting // J Thorac Cardiovasc Surg. – 2005. – Vol. 130. – P. 485–490.

### Фактори, що впливають на тривалість функції артеріальних і венозних шунтів

Урсуленко В.І., Купчинський А.В., Демус В.В., Захарова В.П., Руденко Є.В.

Мета роботи – порівняльна оцінка функції артеріальних і венозних шунтів у різні терміни віддаленого періоду після коронарного шунтування, виявити фактори, що впливають на тривалість функціонування шунтів.

Розроблені методи хірургічного лікування ІХС дозволили отримати стабільно хороші безпосередні результати з післяопераційною летальністю менше 1%.

Оскільки операція шунтування КА (ШКА) не вирішує проблему основного захворювання, то через  $10 \pm 2,5$  років певний відсоток (10–15%) пацієнтів, оперованих з приводу ІХС, звертаються до

кардіохірургів зі скаргами на відновлення стенокардії (СК). Повторне їх обстеження показало, що найчастіше дана проблема пов'язана з прогресуванням атеросклерозу КА або порушенням функції шунтів (облітерація або тромбоз просвіту шунта).

Медикаментозна профілактика прогресування атеросклерозу відіграє важливу роль у збереженні функції накладених шунтів, але не менш значущим є те, які кондуїти були використані (артеріальні або венозні), їх вихідний функціональний стан, а також способи їх виділення і підготовки до роботи в нових умовах. Вплив названих чинників легко можна виявити при повторній коронаро- і шунтографії, оцінити в порівнянні функцію артеріальних і венозних шунтів у різні терміни віддаленого періоду.

**Ключові слова:** *шунтування коронарних артерій, атеросклероз, внутрішня грудна артерія.*

## **Factors Affecting the Length of the Tool Arterial and Venous Grafts**

**Ursulenko V.I., Kupchinsky A.V., Demus V.V., Zakharov V.P., Rudenko E.V.**

To evaluate the comparison function arterial and venous grafts at different times late period after coronary bypass surgery, to identify factors that influence the duration of the functioning grafts.

The methods of surgical treatment of coronary artery disease have provided consistently good immediate results of postoperative mortality is less than 1%.

Since the spacecraft bypass surgery solves the problem underlying disease is  $10 \pm 2,5$  year certain percentage (10–15%) of patients operated on coronary heart disease, cardiac surgeons turn to with complaints of angina recovery. Repeating their survey showed that often the problem is related to the progression of atherosclerosis spacecraft or dysfunction of grafts (or obliteration of the lumen of the graft thrombosis).

Drug prevention atherosclerosis progression takes an important role in maintaining the function imposed grafts, but no less important is: what konduyity been used (arterial or venous), their original functional state, as well as methods for their isolation and preparation for work in new conditions. The impact of these factors can be found easily at repeated coronary angiography function compared arterial and venous grafts at different times of the late period.

**Key words:** *coronary artery bypass surgery, atherosclerosis, internal thoracic artery.*