

Эффективность эндоваскулярной реканализации бедренно-подколенного сегмента у больных с критической ишемией нижних конечностей

Никоненко А.С., Волошин А.Н., Матерухин А.Н.

Запорожский государственный медицинский университет

Общая распространенность заболеваний периферических артерий варьирует в диапазоне 3–20% по данным международных эпидемиологических исследований. Бедренно-подколенный сегмент является наиболее часто поражаемым атеросклерозом артериальным сегментом. В работе проведен проспективный анализ результатов эндоваскулярного лечения 30 больных с окклюзией бедренно-подколенного сегмента. В результате проведенного лечения у всех больных удалось сохранить нижнюю конечность. Эндоваскулярная реканализация бедренно-подколенного сегмента – эффективный и доступный метод реваскуляризации, позволяет добиться хороших результатов лечения в раннем послеоперационном периоде и способствует более быстрой социальной реабилитации больных.

Ключевые слова: эндоваскулярная реканализация, бедренно-подколенные окклюзии.

Хроническая ишемия нижних конечностей (ХИНК) относится к числу наиболее распространенных болезней системы кровообращения и занимает одно из ведущих мест в структуре инвалидности населения индустриально развитых стран мира [1–5]. Количество больных ХИНК постоянно растет и по приблизительным подсчетам в Украине составляет 20–25% всех случаев сердечно-сосудистой патологии [4]. Лечение ХИНК, в связи с неуклонным прогрессированием, высоким риском ампутации и смерти, а также малой эффективностью консервативной терапии, неизбежно требует реваскуляризации. «Золотым стандартом» реваскуляризации при окклюзии бедренно-подколенного сегмента до недавнего времени оставалась «открытая» шунтирующая операция, однако в течение последнего десятилетия количество эндоваскулярных вмешательств на артериях нижних конечностей стремительно увеличилось [1, 3]. По данным TASC 2, при поражении бедренно-подколенного сегмента типа А и В в 90% случаев предпочтение отдается эндоваскулярным вмешательствам, в то время как в 55–85% поражениях типа С и D – открытой хирургической операции [3, 6]. При этом количество эндоваскулярных вмешательств при сложных, «многоуровневых» поражениях бедренно-подколенного сегмента увеличивается [7]. Несмотря на очевидную актуальность эндоваскулярных вмешательств на бедренно-подколенном сегменте, в литературе уделяется недостаточное внимание данной проблеме.

Цель исследования – оценить эффективность эндоваскулярной реканализации бедренно-подколенного сегмента у больных с критической ишемией нижних конечностей.

Материалы и методы. В ходе исследования проведен анализ результатов эндоваскулярного лечения 30 больных с окклюзией бедренно-подколенного сегмента. Средний возраст больных составил $63 \pm 3,7$ года. В зависимости от степени хронической ишемии нижних конечностей (по классификации Фонтейна-Покровского) больные распределены следующим образом: II Б ст. ишемии верифицирована у 5 больных, III

ст. ишемии – у 14 и IV ст. – у 11 больных. По классификации TASC 2 у большинства пациентов был тип поражения А и В. Всем больным был проведен комплекс исследований: общеклиническое обследование больного, клиническое и биохимическое исследование крови, изучение липидного обмена, уровень глюкозы, ЭКГ, ЭХО-КС, ультразвуковое дуплексное сканирование (УЗДС) с вычислением лодыжечно-плечевого индекса (ЛПИ), дигитальная субтракционная ангиография; определение дистанции безболевого ходьбы.

У 25 больных использовался антеградный трансфеморальный доступ под местной анестезией, у 5 пациентов применен ретроградный доступ через контралатеральную сторону в связи с перенесенной открытой операцией на стороне поражения. При использовании доступа через контралатеральную сторону отмечается ряд особенностей и неудобств в сравнении с антеградным доступом, так как значительно увеличивается расстояние до зоны поражения, что требует использования удлиненных проводников, специального инструментария, а главное – значительно ограничивает эндоваскулярные манипуляции, особенно при протяженных окклюзиях. Интраоперационно производилась системная гепаринизация (5000 ЕД гепарина), в послеоперационном периоде все больные принимали «двойную» дезагрегантную терапию (Аспирин 100 мг утром, Клопидогрель 75 мг вечером). Для прохождения стено-окклюзионного поражения бедренно-подколенного сегмента были использованы жесткие гидрофильные проводники 0,035 и 0,014 диаметра, поддерживающие катетеры 4–5 F и баллонные катетеры диаметром 3–5 мм. Стенозы и окклюзии протяженностью менее 3 см реканализировались интралюминарным способом, окклюзии более 3 см – преимущественно субинтимально с использованием 0,014 гидрофильного проводника Roadrunner. В случае остаточного стеноза более 50% или диссекции атеросклеротической бляшки в зоне ангиопластики производилась имплантация нитинолового стента, предпочтение отдавалось самораскрывающимся стентам, однако в трех случаях при окклюзии менее 1 см были имплантированы стенты на баллоне.

Результаты и их обсуждение. В результате проведенного комплексного лечения у всех больных удалось сохранить нижнюю конечность. Во время проведения эндоваскулярного вмешательства не было зафиксировано ни одного осложнения, которое требовало бы хирургической коррекции. У трех больных в месте пункции образовались гематомы, которые разрешились после непродолжительной компрессии. У шести больных после ангиопластики бедренно-подколенного сегмента возникла диссекция атеросклеротической бляшки, что требовало имплантации нитинолового стента. В одном случае, на второй день после эндоваскулярной реканализации со стентированием бедренной артерии, возникла острая ишемия нижней конечности, что потребовало urgentной «открытой» операции. После тромбэктомии из бедренно-подколенного сегмента восстановлена периферическая пульсация, в сроке наблюдения за пациентом в течение 6 месяцев ретромбоза отмечено не было. Для более четкого представления о характере течения КИНК и эффективности эндоваскулярной реканализации бедренно-подколенного сегмента приводим клинический пример.

Больная И., 1958 г.р., с хронической сегментарной окклюзией поверхностной бедренной артерии справа (до 2 см). ХИНК 4 ст. ЛПИ = 0,49. По классификации TASC 2 – поражение тип А (рис. 1А). На операции использовался антеградный бедренный доступ. Зона окклюзии транслюминально пройдена 0,014 проводником. Затем произведена баллонная ангиопластика бедренной артерии с экспозицией 3 мин. При контрольной ангиографии (рис. 1Б) отмечается остаточный стеноз бедренной артерии до 65%. Следующим

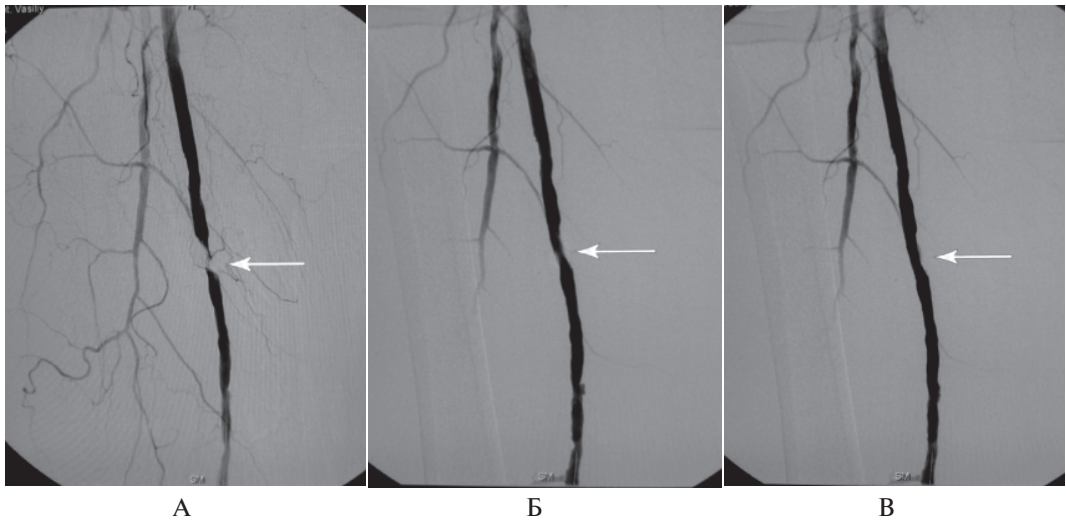


Рис 1: А – сегментарная окклюзия бедренной артерии справа до 2 см; Б – остаточный стеноз бедренной артерии 65% после ангиопластики; В – имплантация саморасправляющегося стента в зону остаточного стеноза

этапом выполнена имплантация самораскрывающегося нитинолового стента в зону стеноза (рис. 1В). Общая длительность интервенции составила 35 минут.

После эндоваскулярной операции у пациентки был полностью купирован болевой синдром в покое, дистанция безболевой ходьбы увеличилась до 150 м, трофическая язва начала активно гранулировать. ЛПИ увеличился до 0,82. При контрольном ультразвуковом исследовании в зоне имплантации стента через 6 мес. гемодинамически значимых стенозов отмечено не было, а трофическая язва зажила полностью.

В раннем послеоперационном периоде все больные находились в общей палате, и средняя продолжительность пребывания пациентов в стационаре составила 6 ± 2 дня. Средний показатель ЛПИ в покое, по данным УЗДГ, от исходного 0,37 увеличился до 0,67. При контрольном ультразвуковом дуплексном сканировании у всех больных зарегистрирована нормализация пиковой систолической скорости в зоне реканализации. У пяти пациентов с исходной 4-й степенью ХИНК через 6 мес. после ангиопластики полностью зажили трофические язвы и увеличилась дистанция безболевой ходьбы.

Сегодня, несмотря на относительно успешное использование эндоваскулярной реканализации бедренно-подколенного сегмента при атеросклеротическом поражении, интраоперационные осложнения, в частности диссекция или рассечение атеросклеротической бляшки с дистальной эмболизацией, остаются достаточно частыми. Бедренно-подколенный сегмент является наиболее часто поражаемым атеросклерозом артериальным сегментом, для него характерны длинные диффузные стенозы и окклюзии со сравнительно медленным кровотоком и высоким сопротивлением. Анатомия бедренной и подколенной артерий крайне сложна, так как они подвергаются разнонаправленным воздействиям во время движения конечности. Эти артерии не только сдавливаются, сгибаются и ротируются, но также укорачиваются и растягиваются в ответ на

сгибание и разгибание конечности [8]. Перечисленные факторы негативно влияют на отдаленные результаты эндоваскулярных вмешательств. По данным обзора Schillenger M., при длине поражения до 5 см трехлетняя проходимость артерии после эндоваскулярной ангиопластики составляла в среднем 72%, от 5 до 10 см – 59%, свыше 10 см – 30%. Несколько рандомизированных исследований показали в отдаленном периоде вдвое меньшее количество рестенозов после стентирования по сравнению с ангиопластикой, но эта разница проявлялась у пациентов с поражениями длиной более 5 см [9]. Исходя из этого, есть необходимость в проведении дальнейших исследований, посвященных лечению больных с атеросклеротическим поражением бедренно-подколенного сегмента, путем сравнения открытых хирургических операций и эндоваскулярных интервенций.

Выводы

1. Эндоваскулярная реканализация бедренно-подколенного сегмента – эффективный и доступный метод реваскуляризации, позволяет добиться хороших результатов лечения в раннем послеоперационном периоде и способствует более быстрой социальной реабилитации больных.
2. Использование международной классификации TASC II позволяет выбрать оптимальный способ восстановления проходимости бедренно-подколенного сегмента у больных с критической ишемией нижних конечностей, но требует пересмотра и расширения показаний в сторону эндоваскулярных вмешательств.
3. При эндоваскулярной реканализации бедренно-подколенных окклюзий предпочтительнее использовать антеградный трансфеморальный доступ, который позволяет применить более широкий спектр интервенций для реваскуляризации.

Литература

1. TASC. Management of Peripheral Arterial Disease (PAD) TransAtlantic Intersociety Consensus (TASC) // *J Vasc Surg.* – 2000. – 31 (1 part 2). – S1eS287.
2. Hirsch A.T. The global pandemic of peripheral artery disease // *The Lancet.* – 19 October 2013. – Vol. 382, Issue 9901. – P. 1312–1314.
3. L. Norgren, W.R. Hiatt, et al. Inter-Society Consensus for the Management of Peripheral Arterial Disease (TASC II) // *Eur J Vasc Endovasc Surg.* – 2007. – 33. – S1eS75.
4. Смержевський В.Й. Хірургічне лікування поєднаних атеросклеротичних уражень магістральних артерій нижніх кінцівок та серця: автореф. дис. ... д-ра мед. наук / В. Й. Смержевський. – К., 2002. – 26 с.
5. Gardner A.W., Parker D.E. Gender differences in daily ambulatory activity patterns in patients with intermittent claudication // *J. Vasc. Surg.* – 2010 – Vol. 52:5. – P. 4–10.
6. McCann A.B., Jaff M.R. Treatment strategies for peripheral artery disease // *Expert Opin Pharmacother.* – 2009, Jul. – Vol. 10 (10). – P. 1571–86.
7. Olin J.W., Sealove B.A. Peripheral artery disease: current insight into the disease and its diagnosis and management // *Mayo Clin Proc.* – 2010, Jul. – Vol. 85 (7). – P. 678–92.
8. Schillinger M. Past, present and future of femoropopliteal stenting / M. Schillinger, E. Minar // *J Endovasc Ther.* – 2009. – Vol. 16, Suppl I. – P. I-147–I-152.
9. Shouse H.B. Biomechanical forces in the femoropopliteal arterial segment / H.B. Shouse, A. Nikanorov, D. LaFlash // *Endovascular Today.* – 2005. – No 4. – P. 60–66.

Ефективність ендovasкулярної реканалізації стегново-підколінного сегмента у хворих на критичну ішемію нижніх кінцівок

Никоненко О.С., Волошин О.М., Матерухін А.М.

Загальна поширеність захворювань периферичних артерій варіює в діапазоні 3–20% за даними міжнародних епідеміологічних досліджень. Найчастіше атеросклерозом вражається стегново-підколінний артеріальний сегмент. В роботі проведено проспективний аналіз результатів ендovasкулярного лікування 30 хворих з оклюзією стегново-підколінного сегмента. В результаті проведеного лікування у всіх хворих вдалося зберегти нижню кінцівку. Ендovasкулярна реканалізація стегново-підколінного сегмента – ефективний і доступний метод реvascularизації, дозволяє досягти гарних результатів лікування в ранньому післяопераційному періоді і сприяє більш швидкій соціальної реабілітації хворих.

Ключові слова: *ендovasкулярна реканалізація, стегново-підколінні оклюзії.*

The Efficacy of Femoral-Popliteal Segments Endovascular Recanalization in Patients with Critical Limb Ischemia

Nikonenko A.S., Voloshyn A.N., Materuhin A.N.

The overall prevalence of peripheral arterial disease in a range of 3–20% according to international epidemiological studies. Femoral-popliteal segment is the most frequently affected by atherosclerosis arterial segment. In the study, a prospective analysis of the endovascular treatment results of 30 patients with femoral-popliteal occlusion segment. As a result of the treatment in all patients managed to keep the lower limb. Endovascular recanalization the femoral-popliteal segment effective and affordable method of revascularization, allows to achieve good results in the treatment of early postoperative period and promotes more rapid rehabilitation of patients.

Key words: *endovascular recanalization, femoral-popliteal occlusion.*