

Клинический случай хирургического лечения тромбированной аневризмы левого желудочка при сопутствующем гигантском за грудином зобе

Руденко А.В.¹, Багиров М.М.², Гогаева Е.К.¹, Сейковский О.В.³, Дзахоева Л.С.¹, Захарова В.П.¹, Соломко С.Н.¹, Клименко Л.А.¹, Списаренко С.П., Мальшева Т.А.

¹ ГУ «Национальный институт сердечно-сосудистой хирургии имени Н.М. Амосова НАМН» (Киев)

² Национальная медицинская академия последиplomного образования имени П.Л. Шупика

³ Национальный медицинский университет имени А.А. Богомольца

Представлен клинический случай операции коронарного шунтирования, резекции аневризмы левого желудочка с гемитиреоидэктомией справа по поводу сопутствующего гигантского за грудином зоба. Симультанная операция позволяет провести несколько оперативных вмешательств под одной анестезией, что снижает риск развития осложнений и ускоряет процесс реконвалесценции.

Ключевые слова: коронарное шунтирование, резекция аневризм левого желудочка, тиреоидэктомия.

Ежегодно в Украине увеличивается количество операций коронарного шунтирования, а с учетом распространенности заболеваний щитовидной железы после аварии на Чернобыльской АЭС нередко встречается сочетание патологии коронарных артерий и новообразований щитовидной железы. Приведенный нами клинический случай демонстрирует возможность проведения симультанной операции при сочетании ИБС с гигантским за грудином зобом.

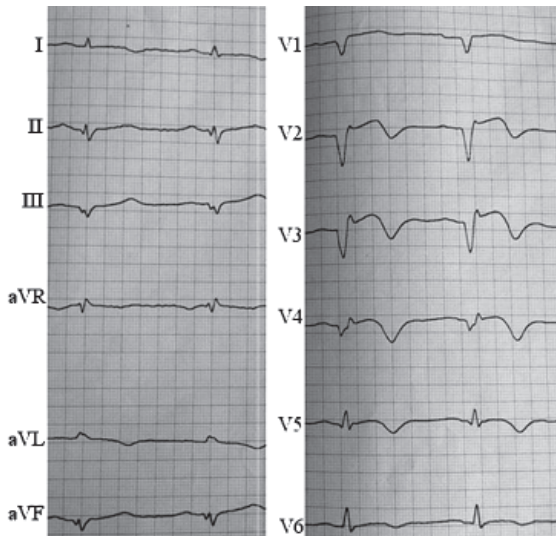


Рис. 1. ЭКГ больного 3. до операции

Пациент 3., 56 лет, поступил в Национальный институт сердечно-сосудистой хирургии им. Н.М. Амосова НАМН через 2 месяца после перенесенного трансмурального инфаркта миокарда (ИМ). На момент поступления жалоб со стороны сердечно-сосудистой системы не предъявлял, за исключением снижения физической активности в последние два месяца. На ЭКГ были выявлены признаки хронической коронарной недостаточности, рубцовые изменения передне-перегородочно-верхушечной области левого желудочка (ЛЖ) с переходом на заднюю стенку, аневризма ЛЖ с тромбом на вершущке (рис. 1).

По данным эхокардиографии подтвердилась тромбированная аневризма

передне-перегородочно-верхушечной области ЛЖ со снижением его сократительной способности: фракция выброса (ФВ) составляла 37%.

При проведении коронарорентрикулографии выявлено многососудистое поражение коронарного русла, с формированием постинфарктной аневризмы ЛЖ в области верхушки (рис. 2).

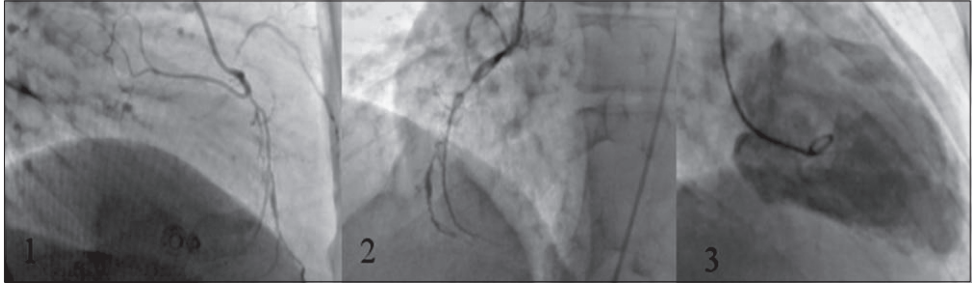


Рис. 2. КВГ пациента 3. до операции: 1) окклюзия средней трети ПМЖВ ЛКА; 2) окклюзия ПКА; 3) аневризма ЛЖ в области верхушки

Впервые заболевание щитовидной железы у пациента было диагностировано 25 лет назад при ультразвуковом исследовании. Однако в связи с отсутствием клинической картины у эндокринолога не наблюдался. Пациент нормостеник, вес 72 кг при росте 177 см. Обращает на себя внимание умеренный экзофтальм. При исследовании функции гормонов щитовидной железы определялись признаки незначительного гипертиреоза, не требующего назначения тиреостатиков (ТТГ 0,182 мкМЕ/мл (N – 0,27–4,2 мкМЕ/мл), Т4 – 24,76 пмоль/л (N – 12,0–22,0 пмоль/л), Т3 – 5,06 (N – 3,1–6,8 пмоль/л)). Гигантский грудной зоб справа был верифицирован при рентгенографии и КТ органов грудной клетки, тиреосцинтиграфии (рис. 3).

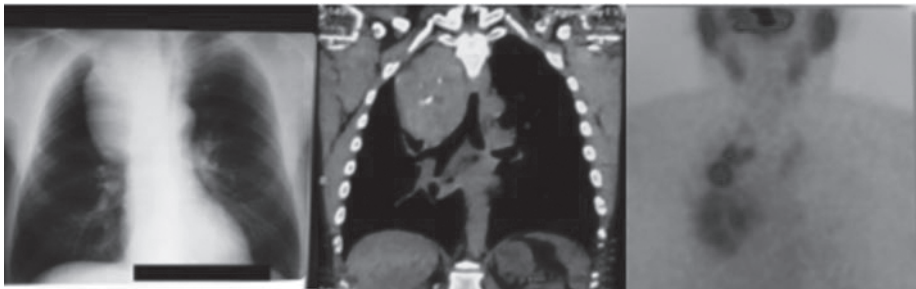


Рис. 3. Гигантский загрудинный зоб справа по данным рентгенографии и КТ грудной клетки, тиреосцинтиграфии с ^{99}Tc -пертехнетатом

Учитывая гигантские размеры зоба, решено было выполнить двухэтапную операцию. Первым этапом проф. М.М. Багировым была произведена гемитиреоидэктомия справа: расширенным стернотомным доступом обнажена поверхность правой доли щитовидной железы, размерами 8x7x6 см, кистозно измененная, с резко выраженными варикозными

сосудами до 8 мм. Обнажена поверхность железы, лигированы и пересечены основные четыре и дополнительные сосуды. Внутригрудная часть зоба в заднем средостении доходила до корней легкого, рассечена медиастинальная плевра, тупым путем обработаны сосуды. Зоб отделен от органов средостения, после чего вначале удалена шейная часть, потом остальная гигантская часть, сосуды перевязаны, и опухоль удалена. Гемостаз, дренаж правой плевральной полости (рис. 4).

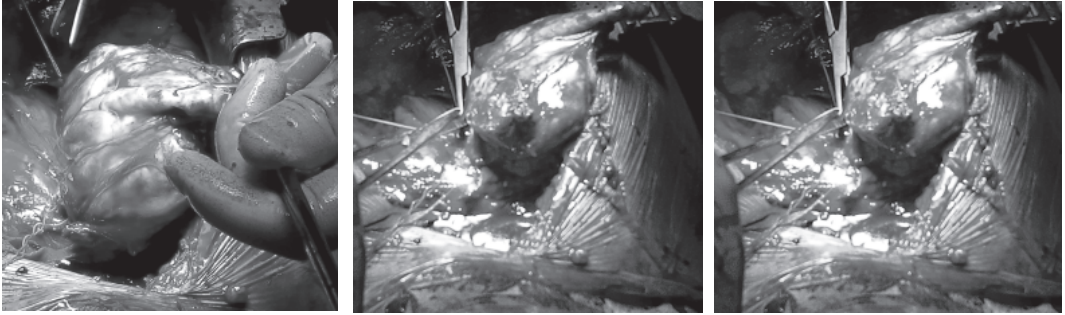


Рис. 4. Выделение гигантского загрудинного зоба справа, лигирование варикозно расширенных сосудов

Удаленный зоб отправлен на cito-гистологическое исследование в патоморфологическое отделение для исключения злокачественного процесса. Макроскопически: опухолевидное образование 9,5x8,5x6 см, инкапсулированное, красного цвета. На разрезе многочисленные узлы и полости, выполненные студенистой желто-красной жидкостью. Стенки полости очень плотные, иногда хрящевидной консистенции. Шейная часть удаленного зоба представлена соединительной тканью и жировой клетчаткой, размерами 9x6x2 см. На разрезе представляет собой бурую, кашицеобразную ткань с фиброзными прослойками. Микроскопически: крупнофолликулярная аденома щитовидной железы с очагами клеточной пролиферации железистого эпителия, с образованием сопочковых ветвистых структур. В капсуле клеточные элементы не определяются. Признаков злокачественного роста нет (рис. 5).

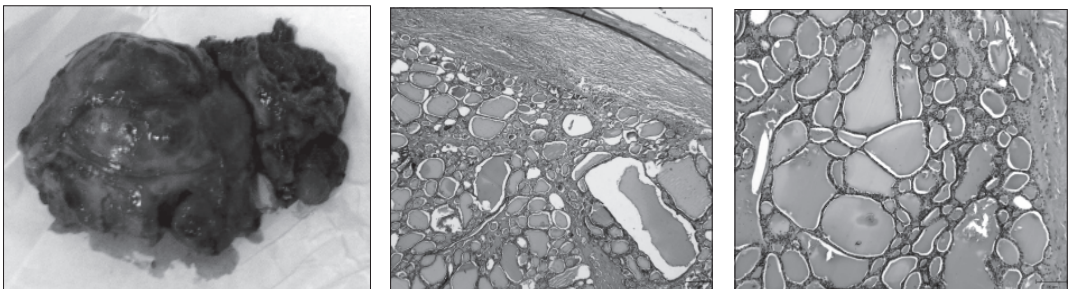


Рис. 5. Макропрепарат удаленного правостороннего зоба. Гистологическое исследование, окраска гематоксилин-эозин: крупнофолликулярная аденома щитовидной железы

Интраоперационно определяли гормоны щитовидной железы до тиреоидэктомии (11.40) и после (12.45), по результатам которых сохранялись явления гипертиреоза (табл. 1).

Таблица 1

Интраоперационный анализ функции щитовидной железы

№	Найменування показника	Результат		Од. вимірювання	Норми
		11 ⁴⁰	12 ⁴⁵		
1	TSH	< 0,005	0,005	μU/ml	0.270-4.20 μU/ml
2	FT3	8,7	8,3	pmol/l	3.1 – 6.8 pmol/l
3	FT4	32,8	34,0	pmol/l	12.0 – 22.0 pmol/l

Вторым этапом проф. А.В. Руденко выполнил коронарное шунтирование с резекцией аневризмы ЛЖ: вскрыт перикард, подключен и пущен аппарат искусственного кровообращения (АИК). Кардиоплегия (Кустодиол) в корень аорты. Сначала аутовеной шунтирована ПМЖВ ЛКА в с/3, д=1,3 мм. После этого одной аутовеной последовательно шунтированы ВОК ПКА (1,2 мм) и ЗМЖВ ПКА (1,1 мм). Далее разрезом 12 см вскрыта аневризма передне-верхушечной поверхности ЛЖ, и удалены пристеночные тромбы. Выполнена резекция и пластика ЛЖ двухрядным швом. Профилактика воздушной эмболии, АИК отключен. Электроды, дренажи, гемостаз. Послойный шов раны (рис. 6).



Рис. 6. Резекция аневризмы ЛЖ с тромбэктомией, пластика ЛЖ

Суммарная длительность операции составила 7 часов, длительность искусственного кровообращения – 148 минут.

В послеоперационном периоде наблюдались частые пароксизмы фибрилляции и трепетания предсердий (рис. 7), купированы медикаментозно амиодароном.

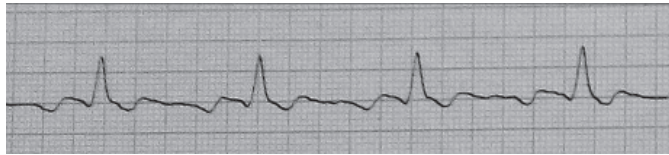


Рис. 7. Пароксизм трепетания предсердий на пятые сутки после операции

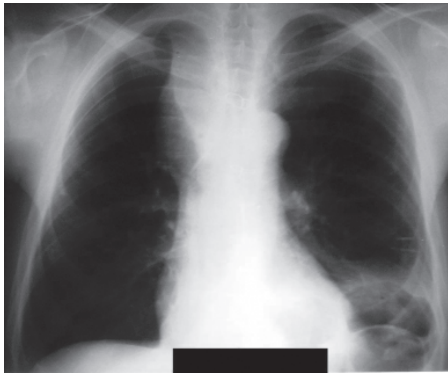

Рис. 8. Рентгенограмма грудной клетки в прямой проекции пациента 3. на 5-е сутки после операции

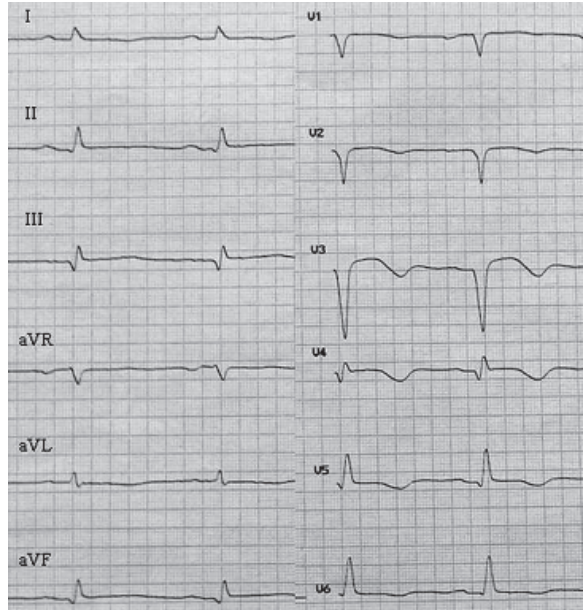


Рис. 9. ЭКГ пациента 3. перед выпиской

Незначительное снижение уровня кальция крови (до 0,83 ммоль/л) не проявлялось клинически и было скорректировано в/в и парентеральным введением препаратов кальция.

Плевральный дренаж удален на третьи сутки, пациент переведен из отделения интенсивной терапии в отделение. Рентгенологическая картина органов грудной клетки улучшилась, необходимости в пункции плевральных полостей не было (рис. 8).

Повторные пароксизмы фибрилляции предсердий были купированы амиодароном. Добавление бета-адреноблокатора в переносимой дозе к терапии улучшило гемодинамические показатели. Пациент выписан из НИССХ на 8-е сутки в хорошем состоянии, с синусовым ритмом и положительной динамикой по ЭКГ (рис. 9).

При ЭхоКГ-исследовании отмечено уменьшение конечно-диастолического объема ЛЖ (с 314 мл до 239 мл). Пациент направлен на дальнейшую реабилитацию, под наблюдение кардиолога и эндокринолога.

Таким образом, представленный нами клинический случай демонстрирует возможность выполнения одномоментного хирургического лечения тромбированной аневризмы левого желудочка в сочетании с гигантским загрудинным зобом.

Клінічний випадок хірургічного лікування тромбованої аневризми лівого шлуночка при супутньому гігантському за грудинному зобі

Руденко А.В., Багіров М.М., Гогасєва О.К., Сейковський О.В., Дзахоева Л.С., Захарова В.П., Соломка С.М., Клименко Л.А., Списаренко С.П., Малишева Т.А.

Представлено клінічний випадок операції коронарного шунтування, резекції аневризми лівого шлуночка з гемітиреоїдектомією справа з приводу супутнього гігантського за грудинного зоба. Симультанна операція дозволяє провести декілька оперативних втручань під однією анестезією, що знижує ризик розвитку ускладнень та прискорює процес реконвалесценції.

Ключові слова: *коронарне шунтування, резекція аневризми лівого шлуночка, тиреоїдектомія.*

Clinical Case of Surgical Treatment of Thrombosed Aneurysm of Left Ventricle with Concomitant Giant Retrosternal Goiter

Rudenko A., M. Bagirov, Gogayeva O., Seyikovskiy O., Dzakhoeva L., Zakharova V., Solomko S., Klimenko L., Spisarenko S.P., Malysheva T.A.

Demonstration of clinical case of CABG with resection of left ventricular aneurysm of left ventricle with right hemithyroidectomy of concomitant giant retrosternal goiter. Simultaneous operation allows to perform a couple of surgeries under one anesthesia that reduces the risk of complications and improves process of recovery.

Key words: *CABG, resection of aneurysm of left ventricle, thyroidectomy.*