

ПЕРШИЙ ДОСВІД ДІАГНОСТИКИ І КОНСЕРВАТИВНОГО ЛІКУВАННЯ ТРОМБОЗУ ВЕРХНЬОЇ ПОРОЖНИСТОЇ ВЕНИ У НОВОНАРОДЖЕНОГО

Л.В. Мошківська, С.М. Бойко, О.А. Береговий, О.С. Головенко, Я.П. Труба,
В.В. Лазоришинець

*Національний інститут серцево-судинної хірургії
ім. М.М. Амосова АМН України (Київ)*

Тромбоз верхньої порожнистої вени (ВПВ) у новонароджених – патологічний стан, який частіше розвивається вторинно, на фоні тяжких основних захворювань. Частота тромбозу ВПВ може досягати 74% [4]. За даними досліджень KIDCAT, в 90% випадків тромбоз виникає у новонароджених і у 60% – у дітей, старших 1-го року. У більшості дітей тромбоз пов'язаний з використанням центрального венозного катетера (ЦВК). На власному досвіді вперше були оптимізовані критерії діагностики та лікування тромбозу ВПВ у новонародженої дитини, в тяжкому стані доставленої у відділення інтенсивної терапії протягом п'яти годин. Обрана тактика лікування дозволила протягом семи діб з початку розвитку захворювання ліквідувати симптоми тромбозу ВПВ.

Ключові слова: *тромбоз верхньої порожнистої вени.*

За світовими даними вважається, що тромбоз верхньої порожнистої вени у новонароджених – патологічний стан, який частіше всього розвивається вторинно, на фоні тяжких основних захворювань. За даними досліджень KIDCAT, які проводились на базі кардіологічного центру університету Відня (Австрія) з 2003 по 2006 р., в 90% випадків тромбоз верхньої порожнистої вени виникає у новонароджених і у 60% – у дітей старших 1-го року. І тромбоз пов'язаний з використанням центрального венозного катетера, частота може досягати 74%... [4]. Процент виявлення залежить від методів діагностики. При використанні УЗ-діагностики частота виявлення коливається від 4 до 15%, при використанні венографії – від 15 до 50%, а комп'ютерної томографії – до 90%. Досвід діагностики та лікування тромбозу ВПВ у новонароджених недостатній як в Україні, так і за кордоном. Тому це питання є актуальним і в даний час.

Мета – оптимізувати критерії діагностики та ефективність лікування тромбозу ВПВ у новонародженої дитини.

Завдання – оцінити критерії діагностики і результати лікування; удосконалити алгоритм лікування.

Матеріали та методи. Наводимо власний досвід спостереження тромбозу ВПВ у новонародженої дитини з метою аналізу його причин, клінічних проявів, вибору своєчасної діагностики та ефективного лікування. На час госпіталізації хлопчику 4 дні, вага 4900 гр. Доношена дитина, строк гестації – 39 тижнів. з Діагноз – синдром аспірації меконієм, двобічна пневмонія, ДН ІІІ ст. НК ІІ ст, РДС ІІ тип. набряк головного мозку (ГМ), судомний синдром. У дитини спостерігається тотальний ціаноз шкіряних покривів, відсутність свідомості, набряк верхньої половини тулуба, тонічні судоми. Проводиться штучна вентиляція легень (ШВЛ). З огляду на важкий стан новонародженої дитини (ДН, НК, РДС, ДВЗ), вона була госпіталізована у відділення інтенсивної терапії НІССХ ім. М.М. Амосова через п'ять годин з моменту виникнення клінічних симптомів тромбозу ВПВ. Для уто-

чення діагнозу було проведено доплерехокардіографічне обстеження, розгорнуту коагулограму, Д- димер, проведено рентгенографію органів грудної клітки та взято змиви з трахіобронхіального дерева для мікробіологічного дослідження.

З анамнезу хвороби відомо, що після народження на фоні аспірації меконієм для лікування двобічної аспіраційної пневмонії було поставлено підключичний центральний венозний катетер.

Під час фізикального обстеження на базі клініки виявлено ознаки синдрому тромбозу ВПВ (виражений набряк верхньої половини тіла, відсутність свідомості, розширення поверхневих вен) та ознаки аспіраційної пневмонії (тотальний ціаноз, аускультативно вислуховувались сухі та крепітуючі хрипи в кінці вдиху, бронхофонія). Насичення киснем крові становило 55–60% при проведенні ШВЛ і встановленні апаратного FiO₂ 100%. Під час лікування тромбозу ВПВ у дитини використовувались антикоагулянти та фібринолітики. З арсеналу фібринолітиків було надано перевагу стрептокіназі з огляду на її переваги.

1. Максимальний ефект спостерігається протягом 45 хв. Після закінчення інфузії фібринолітичний ефект спостерігається протягом декількох годин, подовження тромбінового часу зберігається до 24 годин унаслідок зниження фібриногену і збільшення числа циркулюючих продуктів деградації фібрину і фібриногену.
2. Активує тканинний фібриноліз (дія спрямована на розчинення тромбу – тромболізіс) і системний (розщеплення фібриногену крові).
3. Найменша імовірність внутрішньочерепного крововиливу, особливо у новонароджених дітей, майже до трьох разів нижча.
4. Найбільш дешевий препарат серед аналогів.
5. Може проводитись короткотривалий і довготривалий тромболізіс для відкриття периферичних судин (інструкція № UA/5935/01/02 от 21.09.2009).
6. Не потребує негайного призначення гепарину.

Враховуючи тяжкий стан дитини, ми оптимізували алгоритм діагностики і обстеження (рис. 1).

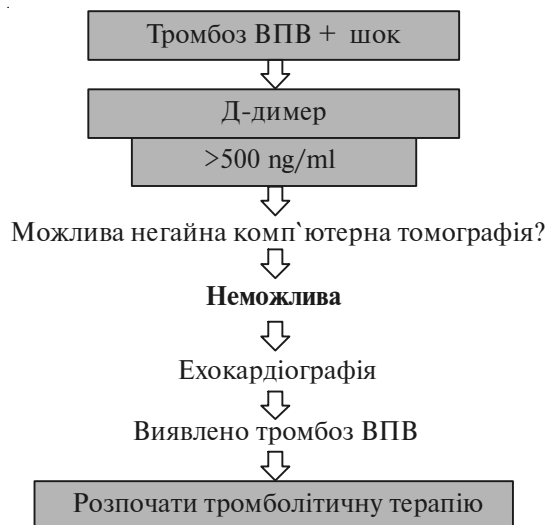


Рис. 1. Схема алгоритму діагностики

Було проведено доплерехокардіографічне обстеження. В результаті виявлено: мінімальну відкриту артеріальну протоку діаметром 1 мм; відкрите овальне вікно діаметром 2 мм; гіпертензію новонароджених; тромбоз судин системи верхньої порожнистої вени з поширенням на плечо-головні судини – яремну та підключичну вени. Діагноз клінічний підтверджено. Враховуючи те, що дитина вчасно була доставлена у клініку в межах «терапевтичного вікна» для проведення тромболізісу, було прийнято рішення негайно розпочати терапію.

Початкова доза (або навантажувальна) становила 10 тис. ОД/кг протягом 10 хвилин, підтримуюча – 1 тис. ОД/кг/год. Проводилась безперервна інфузія за допомогою перфузома, і в подальшому, згідно з клінічними та лабораторними ознаками (АЧТЧ, ПІ), інфузія була збільшена до 2–3 тис. ОД/кг/год, проводилась упродовж семи діб. Додатково проводилась антикоагулянтна терапія у вигляді інфузії нефракціонованого гепарину НФГ (гепарину натрію) з розрахунку 10 ОД/кг/год під контролем активованого часткового тромбінового часу (АЧТЧ), протромбіновий індекс (ПІ). Перший контроль проводився через 6 годин після початку інфузії, АЧТЧ – 36 с. ПІ – 88% доза гепарину була збільшена до 20 ОД/кг/год згідно з проведеним моніторингом, тривалістю у сім діб. Кожну добу проводилось доплерехокардіографічне обстеження в динаміці. На третю добу судини ВПВ частково прохідні (часткова ре каналізація). На п'яту добу відновився кровотік у яремній вені та підключичній і частково відновився кровотік ВПВ. На сьому добу ВПВ – прохідна.

Також проводилась терапія аспіраційної пневмонії – антибіотикотерапія згідно з даними мікробіологічних досліджень, зроблених при госпіталізації пацієнта, та лікування набряку головного мозку.

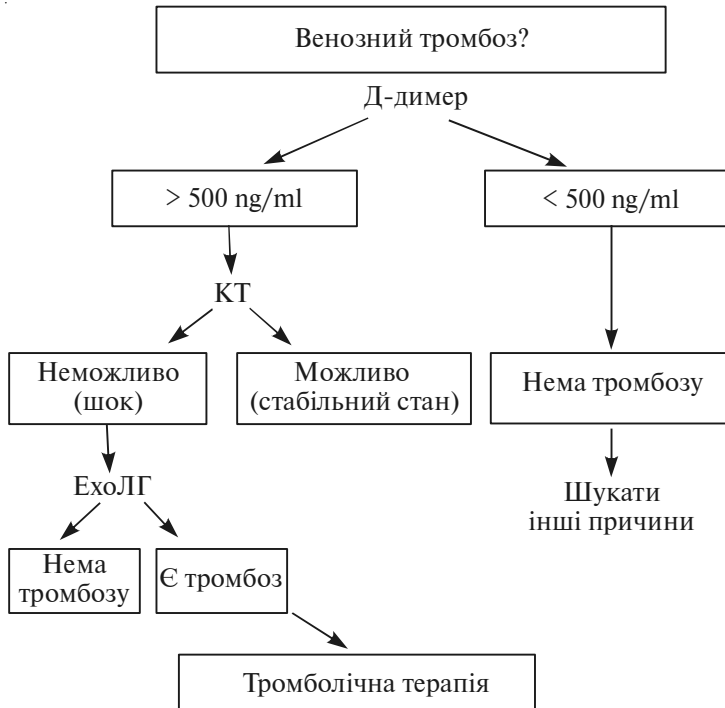


Рис. 2

На сьому добу за фізикальними, лабораторними, діагностичними методами дослідження симптоми синдрому ВПВ були ліквідовані. Тромболітична терапія була припинена і продовжена антикоагулянтна терапія непрямыми антикоагулянтами. На восьму добу дитина була екстубована.

Результати та обговорення. Завдяки вчасному транспортуванню в клініку, вибраній тактиці встановлення діагнозу та лікування і негайно розпочатій тромболітичній терапії було усунуто симптоми тромбозу ВПВ. Тромболізіс стрептокіназою проводився впродовж семи діб, що сприяло покращенню стану дитини і ліквідації симптомів тромбозу ВПВ. Оптимальним, більш практичним та найдоступнішим методом обстеження в критичному стані в період новонародженості є ультразвукове доплерехокардіографічне дослідження, яке проводилось згідно з наведеною схемою (див. рис. 2).

З огляду на час з початку виникнення клінічних симптомів тромбозу ВПВ, шоківий стан новонародженого та супутню патологію, оптимальним та безпечним методом діагностики є визначення Д-димеру > 500 ng/ml і проведення доплерехокардіографічного дослідження. Ефективним лікуванням є тромболітична терапія.

Висновки

1. У дітей у тяжкому стані при наявності Д-димер > 500 ng/ml доплерехокардіографія є інформативним методом діагностики і контролю методу лікування тромбозу ВПВ.
2. Тромболітична терапія у новонароджених з тромбозом ВПВ є більш безпечним методом лікування в критичному стані, ніж хірургічні методи.
3. На власному досвіді ми переконались, що вчасна діагностика та правильно обрана тактика лікування може врятувати життя новонародженої дитини із синдромом ВПВ.

Література

1. Robinson A., Fellows K.E., Bridges N.D. et al. Effectiveness of pharmacomechanical thrombolysis in infants and children // *Am J Cardiol.* – 2001. – Vol. 87. – P. 496–9.
2. Hausler M., Hubner D., Delhaas T. et al. Long term complications of inferior vena cava thrombosis // *Arch Dis Child.* – 2001. – Vol. 85. – P. 228–33.
3. *Lancet* 1990; 27:121; *Lancet* 1992; 339:753; *N. Engl. J. Med.* 1992; 327:1; *N. Engl. J. Med.* 1993; 329:673.
4. Hanslik A., Thom K., Haumer M. et al. Incidence and Diagnosis of Thrombosis in Children With Short-Term Central Venous Lines of the Upper Venous System. – *Pediatrics.* – 2008. – Vol. 122. – P. 1284–1291.

ПЕРВЫЙ ОПЫТ ДИАГНОСТИКИ И КОНСЕРВАТИВНОГО ЛЕЧЕНИЯ ТРОМБОЗА ВЕРХНЕЙ ПОЛОЙ ВЕНЫ У НОВОРОЖДЕННОГО

Л.В. Мошковская, С.Н. Бойко, А.А. Береговой, А.С. Головенко, Я.П. Труба, В.В. Лазоришинец

Тромбоз верхней полой вены (ВПВ) у новорожденных – патологическое состояние, которое развивается вторично, на фоне тяжелых основных заболеваний. Частота тромбоза ВПВ может достигать 74% [4]. По данным обследований KIDCAT, в 90% случаев возникает у новорожденных и в 60% – у детей старше одного года. У большинства детей тромбоз обусловлен использованием центрального венозного катетера (ЦВК). На основе собственного опыта были оптимизированы кри-

терии диагностики и лечения тромбоза ВПВ у новорожденного ребенка, в тяжелом состоянии доставленного в отделение интенсивной терапии, в течение пяти часов. Выбранная тактика лечения позволила на протяжении семи суток с момента начала заболевания ликвидировать симптомы тромбоза ВПВ.

Ключевые слова: *тромбоз верхней полой вены.*

THE EXPERIENCE OF SUPERIOR VENA CAVA THROMBOSIS DIAGNOSTIC AND CONSERVATIVE TREATMENT IN INFANT

L.V. Moshkivska, S.M. Boyko, O.O. Beregovoy, O.S. Golovenko, Y.P.Truba, V.V. Lazoryshynets

The superior vena cava thrombosis in infant is a phenomenon whose development is most often secondary, that is it is observed on the background of major diseases. The superior vena cava thrombosis frequency can reach about 74%...[4] The KIDCAT research proves that 90% of the thrombosis cases develop in infants and 60% are observed in children over one years. The superior vena cava thrombosis in most children is connected with the central venous catheter use. Our task was to optimize the superior vena cava thrombosis diagnostics and treatment algorithm in an infant who was brought to the intensiv care unit in a complex state for thrombolysis. Five hours passed from the moment of the superior vena cava thrombosis symptoms appearance. The thrombolytic therapy was started immediately and lasted for 7 days.

Key words: *superior vena cava thrombosis.*