

Успішний випадок лікування гострої мітральної недостатності у стані кардіогенного шоку

Урсуленко В.І., Журба О.О., Якоб Л.В., Пилипенко М.М., Верич Н.М.

ДУ «Національний інститут серцево-судинної хірургії імені М.М. Амосова НАМН» (Київ)

Наведений нами випадок демонструє виконання коронарного шунтування та протезування мітрального клапана за невідкладними показаннями. Пацієнт С., 51 рік, поступив у Національний інститут серцево-судинної хірургії ім. М.М. Амосова НАМН на фоні Q-інфаркту міокарда верхівково-бічної ділянки лівого шлуночка за даними ЕКГ від 01.12.14.

При огляді мітрального клапана спостерігається відрив передньо-латерального папілярного м'яза, розмірами 11–13 мм, з рихлими краями, частковий відрив задньої стулки та фіброзного кільця в цій ділянці.

Клапан видалений зі збереженням підклапанних структур задньої стулки, на його місце імплантовано протез SJM № 29.

05.01.2015 пацієнт виписаний у задовільному стані. Направлений на подальшу реабілітацію під наглядом кардіолога.

Ключові слова: *коронарне шунтування, відрив папілярного м'яза мітрального клапана.*

Поруч із таким грізним пост-інфарктним ускладненням, як розрив міжшлуночкової перегородки, що в 95% випадків призводить до летального результату, необхідно поставити і таке ускладнення, як гостра мітральна недостатність. Вона настає в результаті розриву папілярного м'яза (одного або двох), відриву або розриву стулок мітрального клапана (МК). Наступає це ускладнення на 3–7-й день, коли відбувається повне змертвіння (некроз) інфарктної зони. Незважаючи на те, що передні інфаркти зустрічаються частіше, передній папілярний м'яз залучається в процес рідше, що зумовлено особливостями кровопостачання та ремоделювання міокарда. Розрив заднього папілярного м'яза спостерігається в 3–6 разів частіше, ніж переднього, що відбувається в перший тиждень після інфаркту, рідше – в більш пізній період [1–3]. В результаті відбувається зміна внутрішньосерцевої гемодинаміки, неготовність шлуночків і легень до таких змін призводить до розвитку кардіогенного шоку та набряку легень, анурії та смерті пацієнта. Допомогти таким пацієнтам можна лише хірургічним шляхом, якщо є можливість доставити в стаціонар, підключити допоміжний кровообіг методом внутрішньоаортальної балонної контрпульсації (ВАБК) та перевести на штучну вентиляцію легень (ШВЛ).

Результати екстреного протезування мітрального клапана при ішемічній мітральній недостатності (ІМН) невтішні. Госпітальна летальність коливається від 31 до 69%. При медикаментозному лікуванні смертність становить 100%. До факторів, які впливають на летальність, належать старечій вік, кардіогенний шок, супутні захворювання, кількість інфарктів в анамнезі та затримка операції.

Ми представляємо клінічний випадок у пацієнта з гострою МН (мітральною недостатністю), який у стані кардіогенного шоку був госпіталізований у Національний інститут серцево-судинної хірургії ім. М.М. Амосова. Операція коронарного шунтування та протезування мітрального клапана виконувалася за життєвими показаннями і мала успішний результат. Операція була виконана в негайному порядку, оскільки хворий був взятий на фоні гострого інфаркту міокарда верхівково-бічної ділянки, який призвів до відриву папілярного м'яза мітрального клапана лівого шлуночка.

Пацієнт С., 51 рік, поступив у Національний інститут серцево-судинної хірургії ім. М.М. Амосова НАМН на фоні Q-інфаркту міокарда верхівково-бічної ділянки ЛШ (за даними ЕКГ від 01.12.14).

За даними ехокардіографії спостерігалася виражена мітральна недостатність (++++) за рахунок відриву хорд (?), знижена фракція викиду ЛШ –44%, гіпокінезія–акінезія задньої стінки ЛШ.

05.12.14 пацієнту проведена екстрена КГ у зв'язку з гострим ІМ, ускладненим гострим відривом хорд мітрального клапана. Виявлено виражену МН з гострою оклюзією гілки тупого краю огинаючої артерії (ГТК ОА) – ТІМІ 0, 90% стеноз с\3 передньо-міжшлуночкової гілки лівої коронарної артерії (ПМШГ) – ТІМІ 3. Консилиумом було прийнято рішення про стентування ГТК ОА. Використаний апарат допоміжного кровообігу – ВАБК. Виконана аспірація внутрішньокоронарних тромботичних мас, введення верапамілу (кардіопротекція), залишковий стеноз 70%, ТІМІ 2–3. Проведено ендпротезування зони стенозу стент-системою Commande 3.0 м.м. на 18 м.м., Р=12 атмосфер. Кровоток відновлено, ТІМІ 3.

Оскільки стан хворого не покращувався, хворий за життєвими показаннями був взятий в операційну на фоні клініки кардіогенного шоку з АТ 60/40 мм рт. ст.

Повздожня стернотомія. Підключений апарат штучного кровообігу. Виділена v.saphena magna sinistra. З підключичним апаратом штучного кровообігу, але на працюючому серці (паралельна префузія) вена підшита до аорти та зашунтовано ПМШВ ЛКА. Фібриляція, дренаж, перетиснута аорта, кустодіол у корінь аорти. Доступ до МК виконувався шляхом розрізу лівого передсердя нижче борозни.

При огляді мітрального клапана спостерігається відрив передне-латерального папілярного м'яза, розмірами 11–13 мм, з рихлими краями, частковий відрив задньої стулки в цій ділянці (рис. 1, 2).

Клапан видалений професором В.І. Урсулєнком зі збереженням підклапанних структур задньої стулки, на його місце імплантовано протез SJM №2 9. Шов на розріз лівого передсердя. Серце заповнене кров'ю, знятий затискувач на аорті, видалення повітря, дефібриляція, серцева діяльність відновлена. Тиск у лівому передсерді 100–120 мм водного столпчика. Апарат штучного кровообігу відключений при тиску в лівому передсерді 120 мм. Н20 та АД 70 мм рт. ст. з ВАБК, кардіотоніки. Гемостаз. Дренажі. Електроди. Шов рани.

В ранньому післяопераційному періоді спостерігалася ССС. Інотропна підтримка з поступовим зменшенням: добутамін (7 мкг/кг/хв.) та норадреналін (0,3 мкг/кг/хв.) +ВАБК. Зниження проявів серцевої недостатності за рахунок адекватної терапії дало можливість зменшити дози кардіотоніків, і це дозволило відключити ВАБК на 21-й день та перевести хворого на 24-й день після операції у відділення на поверхх.

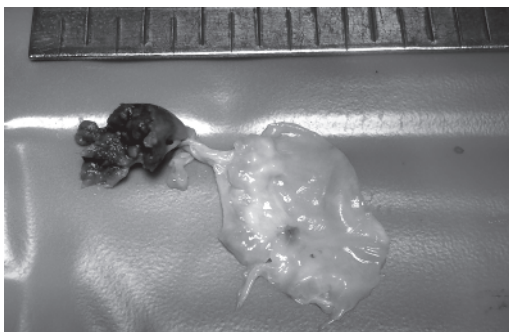


Рис. 1, 2. Відрив папілярного м'яза

Ехокардіографічні дані пацієнта

Показник	До операції	Після операції
КДО, мл	190 мл	144 мл
КСО, мл	107 мл	63 мл
УО, мл	83 мл	81 мл
ФВ, %	44%	56%
ЛП, см	4,2	4,0

05.01.2015 пацієнт виписаний у задовільному стані. Направлений на подальшу реабілітацію під наглядом кардіолога.

Література

1. Дземешкевич С.Л. Болезни митрального клапана: функции, диагностика, лечение. — М., 2000. — 288 с.
2. Barbour D.J., Roberts W.C. Rupture of left ventricular papillary muscle during acute myocardial infarction: analysis of 22 necroscopy patients // J. Amer. Coll. Cardiol. — 1986. — Vol. 8. — P. 558.
3. Loisanse D.Y., Deleuze P.H., Hillion M.L., Cachera J.P. Are there indications for reconstructive surgery in severe mitral regurgitation after acute myocardial infarction? // Eur. J. Cardiothoracic. Sur. — 1990. — Vol. 4. — P. 394.

Успешный случай лечения острой митральной недостаточности в состоянии кардиогенного шока

Урсуленко В.И., Журба О.А., Якоб Л.В., Пилипенко Н.Н., Верич Н.М.

Представленный нами случай демонстрирует выполнение коронарного шунтирования и протезирования митрального клапана по неотложным показаниям. Пациент С., 51 год, поступил в Национальный институт сердечно-сосудистой хирургии им. Н.М. Амосова НАМН на фоне Q-инфаркта миокарда верхушечно-бокового участка ЛЖ по данным ЭКГ от 01.12.14.

При осмотре митрального клапана наблюдается отрыв передне-латеральной папиллярной мышцы, размерами 11–13 мм, с рыхлыми краями, частичный отрыв задней створки и фиброзного кольца в этой области.

Клапан удален с сохранением подклапанных структур задней створки, на его место имплантирован протез SJM №29.

05.01.2015 пациент выписан в удовлетворительном состоянии. Направлен на дальнейшую реабилитацию под наблюдением кардиолога.

Ключевые слова: *коронарное шунтирование, отрыв папиллярной мышцы.*

Successful Case of Treatment of Acute Mitral Insufficiency in Cardiogenic Shock

Yrsulenko V.I., Zhurba O.O., Jacob L.V., Pylypenko N.N., Verich N.M.

The case demonstrate us the performance of emergent coronary artery by-pass surgery and mitral valve replacement. Patient С., 51 years old, was admitted to the National institute of cardiovascular surgery named after M.M. Amosov NAMS with STEMI of apical and lateral tracts of LV, ECG data from 01/12/14.

When mitral valve was observed-forwardlateral papillary muscle was disrupted, size 11–13 mm, with loose edges, with partial disruption of rear leaf of fibrous ring in this area.

Valve removed saving under valve structures of rear leaf, implanted prosthesis SJM № 29.

05.01.2015 discharged from the hospital in satisfactory condition. The patient is sent for further rehabilitation under the supervision of a cardiologist.

Key words : *coronary artery by-pass surgery, papillary muscle disruption.*