

Стентування відкритої артеріальної протоки як етап лікування вроджених вад серця з незливними гілками легеневої артерії

Максименко А.В., Мотречко О.О., Богута Л.Ю., Довгалюк А.А., Кузьменко Ю.Л.

*ДУ «Науково-практичний медичний центр дитячої кардіології та кардіохірургії МОЗ України»
(Київ)*

У статті висвітлено перший досвід стентування відкритої артеріальної протоки вроджених вад серця з незливними гілками легеневої артерії, його безпосередні та віддалені результати; представлено опис техніки втручання; здійснено аналіз ускладнень та запропоновано шляхи їх попередження.

Стентування відкритої артеріальної протоки та вальвулопластика легеневої артерії забезпечували збільшення легеневого кровотоку і, відповідно, збільшення сатурації в середньому з $72,8 \pm 8,4$ до $91,7 \pm 10,3\%$. Летальних випадків у ранньому післяопераційному періоді та протягом всього періоду спостереження не було.

Стентування відкритої артеріальної протоки є новим і ефективним паліативним методом відновлення та підтримання легеневого кровотоку у дітей із дуктус-залежними ціанотичними вадами серця.

Ключові слова: *вроджені вади серця, паліативне лікування, стентування, артеріальна протока, ендovasкулярна хірургія.*

Досягнення в сферах дитячої кардіології, кардіохірургії та інтенсивної терапії останніх років призвели до покращання безпосередніх та віддалених результатів лікування дітей зі складними ціанотичними вродженими вадами серця (ВВС). Відсоток первинних радикальних корекцій у дітей раннього віку з кожним роком зростає, що, відповідно, зменшує потребу в проміжних паліативних операціях. Проте проведення паліативних втручань залишається актуальним у дітей зі складними комплексними дуктус-залежними вадами [9]. До таких вад належать тетрада Фалло з атрезією легеневої артерії, наявність великих аорто-легеневих колатералей або незливних гілок легеневої артерії при тетраді Фалло чи стенозі легеневої артерії, серце з одношлуночковою циркуляцією тощо. Найчастіше в таких випадках оптимальним залишається етапне лікування вади. Основною метою паліативних втручань при цих вадах є забезпечення легеневого кровотоку, достатнього для адекватної оксигенації артеріальної крові та росту нативних гілок легеневої артерії. Для досягнення цих цілей проводять операцію з накладання системно-легеневого анастомозу. Ризик такої паліативної операції залишається високим, особливо при складних вадах, і сягає 7–9% [1, 4]. Альтернативним до цієї паліативної корекції є менш інвазивне ендovasкулярне втручання – стентування артеріальної протоки [8].

Матеріал і методи дослідження. З липня 2009 року по червень 2014 року на базі відділення рентген-ангіографії та ендovasкулярної хірургії ДУ «НПМЦДКК МОЗ України» стентування відкритої артеріальної протоки (ВАП) було проведено восьми пацієнтам із дуктус-залежними вродженими вадами серця. Показаннями до даної процедури були: наявність ціанотичної дуктус-залежної вродженої вади серця; особливості анатомії, що не дозволяли провести радикальну корекцію (РК) вади; наявні ціанотично-задишкові напади, резистентні до медикаментозної терапії; супутня патологія, що значно підвищувала ризик корекції вади порівняно з паліативними операціями.

Середній вік пацієнтів становив 178 ± 170 днів, коливався від 8 до 630 днів, середня вага — $6,0 \pm 2,1$ кг, в межах від 2,9 до 11,0 кг. Двом пацієнтів встановлено діагноз атрезія легеневої артерії з дефектом міжшлуночкової перегородки та великими аорто-легеневи-ми колатеральними артеріями, у п'яти пацієнтів була діагностована тетрада Фалло з незливними гілками легеневої артерії, в одного — клапанний стеноз легеневої артерії та дефект міжшлуночкової перегородки (табл. 1). Правостороння дуга аорти діагностована у п'яти пацієнтів. Чотирьом із восьми пацієнтів було виконано балонну ангіопластику відкритої артеріальної протоки за 2–45 днів до проведення стентування.

У всіх пацієнтів діагноз було встановлено на доопераційному етапі. Остаточний діагноз був встановлений за допомогою ЕхоКГ. Шість пацієнтів потребували проведення комп'ютерної томографії органів грудної клітки з внутрішньовенним контрастуванням для уточнення анатомії вади. Троє пацієнтів потребували умов інтенсивної терапії на доопераційному етапі, з них двоє — інфузії простагландинів E1 (PGE) для підтримання функції артеріальної протоки. П'ять пацієнтів знаходилися на самостійному диханні, четверо були планово переведені на штучну вентиляцію легень (ШВЛ) перед оперативним втручанням.

Стентування артеріальної протоки проводили в умовах рентген-операційної. Під час втручання здійснювали плановий моніторинг ЕКГ, системного артеріального тиску, сатурації артеріальної крові (SatO₂). Контроль і корекцію кислотно-лужного стану проводили на початку та перед завершенням втручання. Діагностичну ангіографію та визначення показників гемодинаміки проводили безпосередньо перед стентуванням. Для візуалізації та навігації протягом втручання використовували рентген-ангіографічний комплекс Siemens «AxiomArtis II». Ангіографічне обстеження, проходження артеріальної протоки, стентування проводили з використанням такої інструментарію: педіатричні інтродьюсери 4F, 5F, ангіографічні провідники з/без гідрофільного покриття діаметром .014', .021', .032', ангіографічні катетери MP, JR, C4 розміром 4F та 5F, система доставки JR розміром 5F.

Методика стентування. У всіх випадках процедуру стентування виконували під комбінованим наркозом. Інтраопераційна гепаринізація 100 ОД/кг — одноразово. Вибір доступу для стентування залежав від внутрішньосерцевої анатомії та анатомії артеріальної протоки. Стентування проводилося через стегову вену у трьох, через стегову артерію — у п'яти пацієнтів. У вічко артеріальної протоки встановлювали ангіографічний катетер. У випадку венозного доступу катетер заводили в нижню порожнисту вену, праве передсердя, тристулковий клапан, правий шлуночок, дефект міжшлуночкової перегородки, висхідну аорту, вічко артеріальної протоки. У випадку використання артеріального доступу катетер заводили через стегову артерію, низхідну аорту, дугу аорти, у вічко протоки. Для проходження (n=6) або реканалізації протоки (n=1) у всіх випадках використовували 0.014-дюймові коронарні провідники ATW або Shinobi виробництва «Cordis» (рис. 1a).

Після встановлення провідника в дистальні відділи легеневої артерії по ньому до вічка артеріальної протоки заводили направляючий катетер JR 5F. Через катетер по провіднику в протоку заводили стент. При виборі довжини і діаметра стента нашою метою було перекриття всієї довжини артеріальної протоки одним стентом. Довжина останнього повинна була незначно перевищувати довжину відкритої артеріальної протоки (1–2 мм).

При позиціюванні стента особлива увага приділялася розміщенню стента для уникнення його протрузії вглиб аорти або легеневої артерії. Діаметр стента не повинен був перевищувати 3,5 мм у дітей вагою до 3 кг і 4 мм — у дітей вагою від 4 до 6 кг. Для стентування застосовували низькопрофільні фіксовані на балоні стент-системи (Genesis Cordis,

Доопераційна характеристика пацієнтів із дуктус-залежними вродженими вадами серця

Пацієнт №	Діагноз	Стать	Вік (дні)	Вага (кг)	SatO2 до процедури (%)	Інфузія PGE	ШВЛ до втручання
1	Тетрада Фалло, незливні гілки легеневої артерії	ч	90	6,2	78	-	-
2	Тетрада Фалло, атрезія легеневої артерії III тип, дефект міжшлуночкової перегородки, великі аорто-легеневі колатеральні артерії	ч	45	4,1	67	-	-
3	Тетрада Фалло, незливні гілки легеневої артерії, периферичні стенози правої гілки легеневої артерії	ж	630	8,0	55	-	-
4	Атрезія легеневої артерії III тип, дефект міжшлуночкової перегородки, великі аорто-легеневі колатеральні артерії	ч	22	3,5	63	+	+
5	Тетрада Фалло, незливні гілки легеневої артерії	ч	8	2,9	75	+	-
6	Тетрада Фалло, незливні гілки легеневої артерії	ж	45	5,2	76	-	+
7	Тетрада Фалло, незливні гілки легеневої артерії	ч	390	11	81	-	+
8	Клапанний стеноз легеневої артерії, дефект міжшлуночкової перегородки, незливні гілки легеневої артерії	Ж	195	7,5	88	-	-

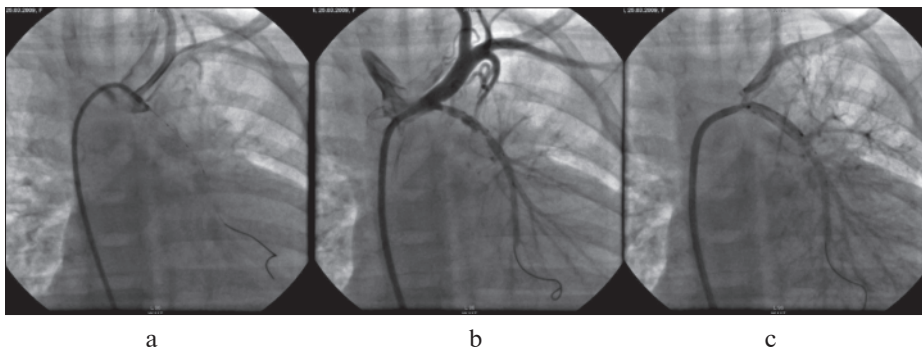


Рис. 1. Реканалізація та стентування відкритої артеріальної протоки. Пацієнт Т., вік 1 рік 9 місяців, вага 8 кг, історія хвороби № 2542 за 2012 р. Діагноз: «Тетрада Фалло, незливні гілки легеневої артерії»: а – через культю артеріальної протоки в ліву гілку легеневої артерії заведено провідник для реканалізації оклюзій; б – ангиографічне зображення артеріальної протоки після балонної ангиопластики; с – ангиографічне зображення стентованої артеріальної протоки

BX sonic PR Cordis, DriverRX (Medtronic), Integrity RX (Medtronic)). Середній діаметр стента становив 3,7 мм (від 3,5 до 4,4 мм).

При позиціюванні через направляючий катетер проводили контрольну ангиографію. Стент роздували до номінального розміру і тиску, відповідно до інструкції, застосовуючи індефлятор. Після імплантації стента до видалення провідника проводили контрольну аортографію (рис. 1с).

Дітям із наявним кровотоком у легеневу артерію (n=5) додатково проводили балонну вальвулопластику легеневої артерії (БВЛА) за стандартною методикою за Сельдінгером, одній дитині з клапанним стенозом легеневої артерії та дефектом міжшлуночкової перегородки БВЛА не проводили через ризик виникнення надмірного легеневого кровотоку після процедури. Використовували балон-катетер Tyshak II фірми NuMed, діаметром, що відповідав 120% розміру клапанного кільця легеневої артерії. Контрольне вимірювання тиску в легеневій артерії, SatO₂ і контрольну ангиографію проводили після балонної дилатації для визначення ефективності балонної вальвулопластики.

Після завершення операції проводили видалення інтродьюсерів, на місце доступів накладали компресійну пов'язку на 6–8 годин. Протягом 24 годин після стентування проводили профілактичне введення антибіотиків і низькомолекулярного гепарину для попередження бактеріальних ускладнень і тромбозів, пов'язаних із процедурою.

У післяопераційному періоді протягом першої доби всі хворі отримували внутрішньовенно постійну інфузію гепарину з розрахунку 10 ОД/кг/год. Час згортання крові утримували в межах 10–12 хвилин. За необхідності гепарин вводили додатково внутрішньовенно болюсно з розрахунку 30–50 ОД/кг. Ацетилсаліцилову кислоту призначали в дозі 5 мг/кг один раз на добу для постійного прийому. Перший прийом ацетилсаліцилової кислоти здійснювався в середньому через 6–12 годин після втручання.

Таблиця 2

Безпосередні результати стентування відкритої артеріальної протоки

Пацієнт, №	Довжина ВАП, мм	Найужчий діаметр ВАП	Імплантований стент	SatO ₂ до процедури	SatO ₂ після процедури	Тривалість флюороскопії	Тривалість перебування в стаціонарі (дні)	Додаткові ендovasкулярні втручання	Ускладнення
1	2	3	4	5	6	7	8	9	10
1	13	1,5	3,5x13	78	90	24	7	БВЛА	-
2	19	1,5	4x18	67	95	15	9	-	-
3	13	-	3,5x18	55	90	52	10	Реканалізація артеріальної протоки, БВЛА	-
4	22	2	3,5x24	63	75	5	18	-	Набряк лівої легені, ексудація в ліву плевру, плевроцентез

1	2	3	4	5	6	7	8	9	10
5	10	1	3,5x12	75	98	21	13	БВЛА	-
6	14	1,5	3,5x15	76	96	23	11	БВЛА	Набряк лівої легені, ексудатія в ліву плевру, консервативне лікування
7	18	2	4,4x20	79	94	16	6	БВЛА	-
8	13,8	1	4x15	88	97	18	7	-	-

Результати дослідження та їх обговорення. *Безпосередні результати.* Після проведення ангиографічного обстеження доопераційний діагноз був підтверджений у всіх пацієнтів. При обстеженні артеріальна протока функціонувала у шести пацієнтів. У одного пацієнта протока не функціонувала, йому була проведена реканалізація, балонна ангиопластика ВАП та стентування.

Анатомія артеріальної протоки. У п'яти випадках артеріальна протока відходила від лівого плече-головного стовбура, в трьох – від дуги аорти. В одного пацієнта артеріальна протока не функціонувала. Середній діаметр у найвужчому місці становив $1,5 \pm 0,6$ мм, довжина – $15,5 \pm 3,7$ мм.

Після проведення стентування у всіх пацієнтів при контрольній ангиографії зафіксовано збільшення діаметра та покращення кровотоку через відкриту артеріальну протоку та відмічено збільшення сатурації в середньому з $72,8 \pm 8,4$ до $91,7 \pm 10,3\%$ (табл. 2). Ускладнення в ранньому післяопераційному періоді виникли у двох пацієнтів. У обох відмічено рентгенологічні ознаки набряку лівої легені протягом перших годин після операції, ексудатія в ліву плевральну порожнину, що потребувало консервативного лікування і, в одному випадку, дренажу лівої плевральної порожнини. Ускладнення, на нашу думку, було пов'язане з різким збільшенням легеневого кровотоку та транзиторним підвищенням проникності судинної стінки. В останніх трьох пацієнтів, для зменшення ризику виникнення цього ускладнення, процедуру проводили в умовах ШВЛ, яка була пролонгована мінімум на перші 24 години після втручання.

Проміжні та віддалені результати. Середній період спостереження становив від двох до двадцяти восьми місяців. Для контролю ефективності стентування всі пацієнти підлягали проведенню ЕхоКГ через 1 місяць, 3 місяці та 6 місяців після стентування відкритої артеріальної протоки. Рентген-ендоваскулярне обстеження проводили у таких випадках: відсутність достатньої інформації для оцінки функції стентованої артеріальної протоки, прогресивне зниження сатурації артеріальної крові, підозра на рестеноз у стенті, підготовка до хірургічної корекції вади. Двоє із семи пацієнтів потребували повторного стентування через виникнення рестенозу в стенті (внаслідок проліферації ендотелію та боталічних тканин), і один пацієнт потребував балонної стентопластики (рис. 2). Потреба в цих процедурах виникала через 3–28 місяців.

У віддаленому періоді у 7 пацієнтів спостерігався значний ріст гілок нативної легеневої артерії (рис. 3). Показник Nakata Index збільшився в середньому з $167,5 \pm 28,6$ до $296,3 \pm 59,6$. Total neopulmonary index (n=1) зріс з 64 ± 20 до $121 \pm 64,2$, переважно за рахунок

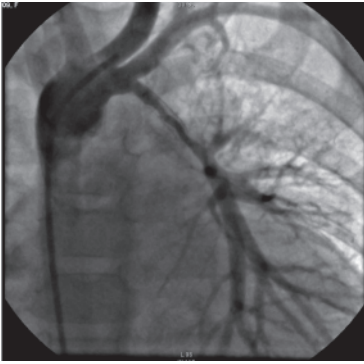


Рис. 2. Пацієнт Т., 4 роки, вага 18 кг, історія хвороби № 2469 за 2013 р. Діагноз: «Тетрада Фалло, незливні гілки легеневої артерії, периферичні стенози правої гілки легеневої артерії». Рентген-ангіографічна візуалізація рестенозу в стенті ВАП, фронтальна проекція

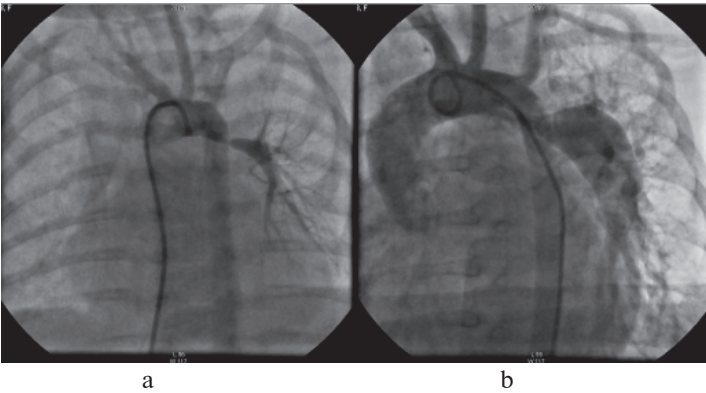


Рис. 3. Рентген-ангіографічне зображення зміни розміру легеневої артерії після стентування у пацієнта С., історія хвороби № 1319 та 3099 за 2013 р. з тетрадою Фалло та незливними гілками легеневої артерії. Ліва гілка легеневої артерії заповнюється через ВАП, що відходить від дуги аорти: а – до стентування у віці 3 місяці; б – після стентування у віці 9 місяців (через 6 місяців після стентування)

прогресивного росту гілки легеневої артерії зі стентованого боку (табл. 3). У одного пацієнта не спостерігалось значного росту гілок легеневої артерії, що потребувало повторного стентування та накладання мельбурнського системно-легеневого анастомозу. Троє пацієнтів знаходяться на амбулаторному спостереженні і очікують на корекцію вади. П'ятеро з восьми пацієнтів отримали радикальну корекцію вади без додаткових паліативних кардіохірургічних втручань, середній вік на момент операції становив $9,5 \pm 7,4$ міс. Чотирьом із цих пацієнтів проведено реконструкцію легеневого русла без використання синтетичних матеріалів. При віддаленому спостереженні летальних випадків або ускладнень, пов'язаних зі стентуванням артеріальної протоки, не відмічено.

Стентування відкритої артеріальної протоки є новим і ефективним паліативним методом відновлення і підтримання легеневого кровотоку у дітей із ціанотичними ВВС. Стентована ВАП виконує функцію аорто-легеневого анастомозу: збільшує кровотік у легеневу артерію, забезпечує достатній рівень сатурації артеріальної крові для відтермінування радикальної корекції, сприяє росту гілок легеневої артерії, створює передумови для успішної радикальної хірургічної корекції. Порівняно з хірургічними методами стентування

тування є менш інвазивним і дозволяє пацієнту легше перенести післяопераційний період. Це втручання значно скорочує терміни госпіталізації, зменшує загальну вартість перебування пацієнта на стаціонарному лікуванні та дозволяє уникнути багатьох хірургічних ускладнень (хілоторакс, деформація легеневої артерії, пошкодження діафрагмального або ларингіального нерва, кровотечі тощо).

Привабливими перевагами також є можливість повторної стентопластики з ростом пацієнта і відсутність спайного процесу. Протягом останнього десятиріччя результати стентування ВАП при ціанотичних ВВС значно покращилися [3, 5]. Це пов'язано з накопиченням досвіду, появою вдосконалених гнучких низькопрофільних стент-систем, розробкою показань і коректним відбором пацієнтів для стентування. Сучасні літературні джерела вказують на найвищу ефективність проведення даної процедури у пацієнтів з відносно прямою артеріальною протокою (не більше двох згинів), які потребують надійного кровотоку протягом 3–6 місяців [2, 8]. Наявність звивистої протоки (понад два згини) значно підвищує складність стентування, тому успішність такої процедури у пацієнтів нижча через неможливість стентування або за рахунок раннього рестенозування в стенті.

Таблиця 3

Віддалені результати стентування відкритої артеріальної протоки

Пацієнт, №	Період спостереження (міс.)	Total neopulmonary index до втручання	Total neopulmonary index, віддалені терміни	Індекс Наката до стентування	Індекс Наката, у віддалені терміни	Додаткові паліативні втручання	Радикальна корекція вади
1	9	-	-	150	352	-	+
2	28	84	185	-	-	Повторне стентування	-
3	15	-	-	172	155	Стентопластика	-
4	3	44	57	-	-	Повторне стентування, мільбурнський анастомоз	-
5	5	-	-	140	278	-	+
6	6,5	-	-	151	388	-	+
7	6	-	-	143	318	-	+
8	2	-	-	249	277	-	+

Дуже важливим при проведенні втручання є вибір довжини і діаметра стента. Це пов'язано з тим, що всі сегменти протоки мають здатність до спазмування. Навіть короткі (до 3 мм), не покриті стентом сегменти можуть призвести до рестрикції легеневого кровотоку і десатурації. Для забезпечення успіху процедури необхідно перекривати всю довжину ВАП, обираючи стент на кілька міліметрів довший за протоку. Вибір діаметра стента залежить від ваги пацієнта. Ми дотримуємося таких рекомендацій: для пацієнтів з вагою 3,0–4,0 кг обираємо стент діаметром 4 мм, для пацієнтів з вагою 4,0–5,0 кг – стент діаметром 4,5 мм, новонароджених з малою вагою (до 3 кг) – стент 3,5 мм. У пацієнтів з різким

дефіцитом ваги (менше за 2,5 кг) стентування може бути небезпечним через жорсткість систем доставки та їх діаметр, що може призвести до травм і розривів судин [2]. У випадках, коли стентована протока забезпечує кровотік тільки в одну легеню, ми обираємо стент на 0,25–0,5 мм менший від рекомендованого діаметра.

Відносно великий діаметр стента у новонароджених може призводити до надмірного кровотоку в легені та її набряку, а також до серцевої недостатності, що виникає внаслідок різкого збільшення переднавантаження серця. Плануючи подальшу лікувальну тактику, слід враховувати, що робочий просвіт стентованої протоки поступово буде зменшуватися за рахунок тиску стінки ВАП, проростання боталічних тканин через отвори між ланками у стенті та неоінтимальної проліферації.

При плануванні та проведенні втручання слід враховувати можливість виникнення специфічних для стентування артеріальної протоки ускладнень (гострий тромбоз стента, міграція стента). Гострий тромбоз стента зустрічається у 2–3% випадків і є загрозливим для життя ускладненням [1, 4, 8]. У нашому дослідженні у жодного пацієнта не було ознак гострого тромбозу. За рекомендацією авторів, при виникненні гострого тромбозу проводять балонну стентопластику або тромболітичну терапію за допомогою стрептокінази протягом 24 годин після тромбозу. В нашому закладі при появі ознак тромбозу першим етапом лікування було болюсне введення гепарину в дозі 100 Од/кг з подальшим прийняттям рішення про необхідність описаних вище лікувальних заходів.

При стентуванні артеріальної протоки може виникнути таке ускладнення, як міграція стента [5, 6]. Це ускладнення не є загрозливим для життя, проте потребує хірургічного видалення стента і накладання модифікованого анастомозу за Блелоком–Тауссіг. Для попередження виникнення цього ускладнення рекомендують припинити інфузію простагландинів за декілька годин до проведення процедури. Проте це можливо лише за умови відсутності вираженого ціанозу і при достатньому рівні кровотоку через ВАП за даними ехокардіографії.

У нашому дослідженні при стентуванні ВАП не було виявлено жодного випадку описаних вище ранніх післяопераційних ускладнень. Серед ранніх післяопераційних ускладнень у нашому дослідженні спостерігалась ексудація в ліву плевральну порожнину, що потребувала в одному випадку консервативного лікування, в іншому – плеврцентезу. Для профілактики такого ускладнення, як набряк легень, останні три пацієнти, яким проводили втручання, були планово переведені на ШВЛ. Це давало змогу корегувати кровоток у легеневі артерії завдяки змінам параметрів вентиляції. За даними різних авторів, летальність при стентуванні ВАП коливається від 3 до 20% [2, 8]. У нашому дослідженні летальних випадків не спостерігалось. Таким чином, беручи до уваги наш досвід, стентування ВАП за певних умов є ефективною паліативною альтернативою в лікуванні дітей із вадами серця з дуктус-залежним легеневим кровотоком.

Висновки

1. Стентування відкритої артеріальної протоки є безпечним та ефективним методом збільшення легеневого кровотоку в пацієнтів із тетрадою Фалло та незливними гілками легеневої артерії.
2. Стентування артеріальної протоки в перший рік життя забезпечує ріст гілок легеневої артерії.
3. Метод дозволяє збільшувати діаметр стентованої ділянки протоки з ростом дитини шляхом стентопластики або повторного стентування.

Література

1. Acute and late obstruction of a modified Blalock-Taussig shunt: a two center experience indifferent catheterbased methods of treatment / Moszuraa T., Zubrzyckac M., Michalaka K. [et al.] // Interactive Cardio Vascular and Thoracic Surgery. – 2010. – P. 727–731.
2. Alwi M. Stenting the patent ductus arteriosus in ductdependent pulmonary circulation: techniques, complications and followup issues / M. Alwi // Future Cardiol. – 2012. – Vol. 8 (2). – P. 237–50.
3. Cardiac operations after patent ductus arteriosus stenting in duct dependent pulmonary circulation / Vida V. L. 1, Speggorin S., Maschietto N. [et al.] // Ann Thorac Surg. – 2010. – Vol. 90 (2). – P. 605–9.
4. Occlusion of the modified Blalock-Taussig shunt: unique methods of treatment and review of catheterbased intervention / Kogon B., Villari C., Shah N. [et al.] // Congenit Heart Dis. – 2007. – Vol. 2. – P. 185–190.
5. Patent ductus arteriosus stenting in complex congenital heart disease: early and midterm results for a singlecenter experience at children hospital, Mansoura, Egypt / Matter M., Almarsafawey H., Hafez M. [et al.] // Pediatr Cardiol. – 2013. – Vol. 34 (5). – P. 1100–4.
6. Shortterm result of ductus arteriosus stent implantation compared with surgically created shunts / Amoozgar H., Cheriki S., Borzoe M. [et al.] // Pediatr. Cardiol. – 2012. – Vol. 33 (8). – P. 1288–94.
7. Stent implantation of the arterial duct in newborns with a truly ductdependent pulmonary circulation: a singlecenter experience with emphasis on aspects of the interventional technique / Schranz D., MichelBehnke I., Heyer R. [et al.] // J. Interv. Cardiol. – 2010. – Vol. 23. – P. 581–8.
8. Stenting of the arterial duct in newborns with ductdependent pulmonary circulation / Santoro G., Gaio G., Palladino M. T. [et al.] // Heart. – 2008. – Vol. 94 (7). – P. 925–929.
9. Stenting the arterial duct. Complications during percutaneous interventions for congenital and structural heart diseases / Schranz D., InHijazi Z. M., Feldman T. [et al.] // Informa Healthcare UK Ltd. – London, 2009. – P. 131–144.

Стентирование открытого артериального протока как этап лечения врожденных пороков сердца с несливающимися ветвями легочной артерии

Максименко А.В., Мотречко А.А., Богута Л.Ю., Довгалоук А.А., Кузьменко Ю.Л.

В статье освещен первый опыт стентирования открытого артериального протока при врожденных пороках сердца с несливающимися ветвями легочной артерии; его непосредственные и отдаленные результаты; описана техника вмешательства; осуществлен анализ осложнений и указаны пути их предупреждения.

Стентирование открытого артериального протока и вальвулопластика легочной артерии обеспечивали увеличение легочного кровотока и, соответственно, увеличение сатурации в среднем с $72,8 \pm 8,4$ до $91,7 \pm 10,3\%$. Летальных случаев в раннем послеоперационном периоде и в течение всего периода наблюдения не было.

Стентирование открытого артериального протока является новым и эффективным паллиативным методом восстановления и поддержания легочного кровотока у детей с дуктус-зависимыми цианотичными пороками сердца.

Ключевые слова: врожденные пороки сердца, паллиативное лечение, стентирование, артериальный проток, эндоваскулярная хирургия.

Patent Ductus Arteriosus Stenting in a Staged Treatment of Congenital Heart Defects with Non-Confluent Pulmonary Arteries

Maksymenko A.V., Kuzmenko Y.L., Motrechko O.O., Bohuta L.Y., Boyko O.P., Dovgaljuk A.A.

The report represents our experience of patent ductus arteriosus stenting in congenital heart defects with non-confluent pulmonary arteries. It describes technique of this intervention, immediate and long-term results, analysis of complications and suggests potential ways of their prevention.

Patent ductus arteriosus stenting was performed in eight patients. Five patients had Tetralogy of Fallot, two – pulmonary atresia, one – pulmonary stenosis with ventricular septal defect. In all cases non-confluent pulmonary artery branches were present. Mean age of the patients was 178 ± 170 days (from 8 to 630 days), mean weight – $6,0 \pm 2,1$ kg (from 2,9 to 11,0 kg). Five out of eight patients had right aortic arch. Four out of eight patients underwent balloon angioplasty of patent ductus arteriosus 2–45 days prior to stenting. Stenting was performed using coronary stent-systems through the femoral vein in three patients and through the femoral artery in five patients.

Stenting of the patent ductus arteriosus and pulmonary valvuloplasty provided increase of pulmonary blood flow and increase in saturation from an average of $72,8 \pm 8,4$ to $91,7 \pm 10,3\%$. There were no deaths in the early postoperative period and during the entire follow-up. Early postoperative complications were observed in 2 patients (28,7%). Five patients experienced significant growth of pulmonary artery branches. Nakata index increased from an average of $167,5 \pm 28,6$ to $296,3 \pm 59,6$ and total neo-pulmonary index ($n=2$) increased from an average of 64 ± 20 to $121 \pm 64,2$. Three patients required repeat palliative operation (42,8%): re-stenting of the arterial duct ($n=2$) and, later, placement of systemic to pulmonary shunt in one of them ($n=1$); balloon stentoplasty ($n=1$). Five out of seven patients received complete repairs of cyanotic congenital heart disease with no additional palliations.

Stenting of the patent arterial duct is a new and effective palliative approach for restoration and maintenance of pulmonary blood flow in children with cyanotic congenital heart disease.

Key words: *congenital heart disease, palliation, stenting, interventional cardiology.*