

Тромболитическая терапия при остром коронарном синдроме: за и против

Шаповалов Н.А., Зинченко А.В., Некрасов Д.А., Пелешенко А.С., Некраса А.И.,
Дяченко М.Ю., Нестер О.Е., Пономарева Е.В., Саньков А.И., Черных С.Г., Бабенко С.В.

Областная клиническая больница (Луганск)

В работе обобщены результаты коронарографий у пациентов с острым коронарным синдромом после тромболитической терапии. Проведен анализ ангиографических изменений коронарных артерий и определена необходимость выполнения механической реваскуляризации.

Ключевые слова: *реваскуляризация, тромболитическая терапия, коронарография, ПКВ, ОКС.*

Восстановление перфузии коронарных артерий средствами тромболитической терапии (ТЛТ), в том числе на догоспитальном этапе, входит в Протокол оказания медицинской помощи больным с острым коронарным синдромом (ОКС), сопровождающимся элевацией сегмента ST (Приказ МЗ Украины № 436 от 03.07.2006).

Цель работы — обобщение результатов коронарографий (КГ) и перкутанных коронарных вмешательств (ПКВ), выполненных на базе отделения интервенционной радиологии в 2013 г. пациентам с ОКС после ТЛТ; определение характера и степени ангиографических изменений коронарных артерий и необходимости проведения механической реваскуляризации этим пациентам.

Материал и методы. В 2013 г. обследовано 103 пациента с ОКС после ТЛТ. Из них: мужчин — 71 чел. (68,93%), женщин — 32 чел. (31,07%). Возраст пациентов колебался от 28 до 75 лет.

При анализе КГ оценивались следующие параметры [1]:

- эффективность ТЛТ;
- ангиографические изменения КА: локализация поражения, особенности рентгеноморфологии поражения (контуры стеноза, протяженность поражения, тромботические массы, кальциноз);
- диаметр коронарной артерии в месте поражения.

По результатам анализа КГ определялась дальнейшая стратегия лечения каждого пациента [2].

Результаты и обсуждение. Выделены следующие группы (рис. 1):

1. Клинически эффективная ТЛТ — 62 пациента (60%). У 10 пациентов (10%) по результатам КГ кровотоки были адекватно восстановлены, а резидуальный стеноз не превышал 50% — механическая реваскуляризация не проводилась (рис. 2). У 52 пациентов (50%), несмотря на клинически успешный тромболизис, по результатам КГ имел место резидуальный стеноз более 50%, с признаками нестабильности бляшки, что требовало проведения ПКВ инфаркт-зависимой коронарной артерии (рис. 3–6).
2. Клинически неэффективная ТЛТ — 41 пациент (40%). Ангиографически сохранялась окклюзия коронарной артерии. Пациентам этой группы была проведена механическая реканализация в объеме тромбосакции, баллонной ангиопластики и/или стентирования (рис. 7, 8).

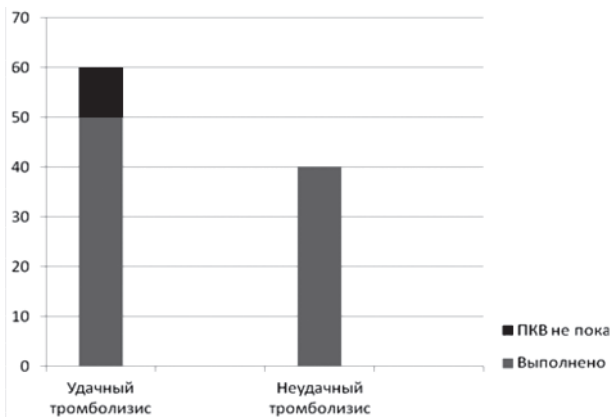


Рис. 1. Распределение пациентов по группам

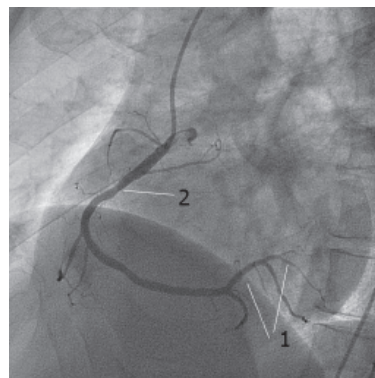


Рис. 2. Клинически эффективная ТЛТ: кровотоков TIMI 3 (1), резидуальный стеноз не превышает 50% (2)

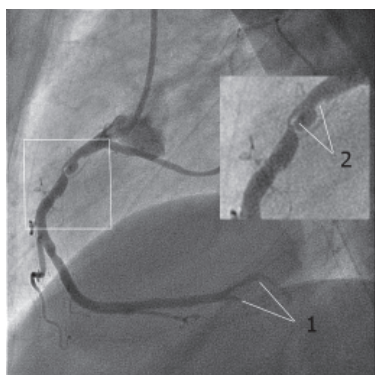


Рис. 3. Кровоток в дистальной трети ПКА TIMI 2 (1), резидуальный стеноз проксимального отдела 90%, признаки нестабильной бляшки (2)

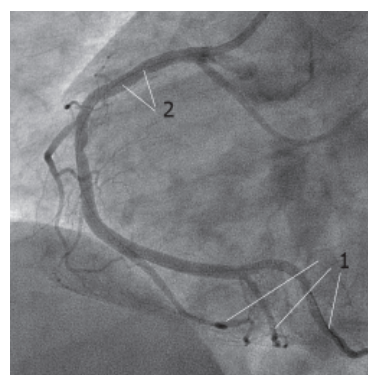


Рис. 4. Кровоток восстановлен до TIMI 3 в ПКА (1), остаточного стеноза нет (2)

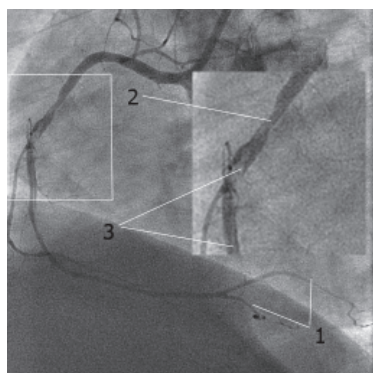


Рис. 5. Кровоток в дистальной трети коронарной артерии TIMI 1 (1), резидуальный стеноз 60% (2), в просвете артерии визуализируются тромбы (3)

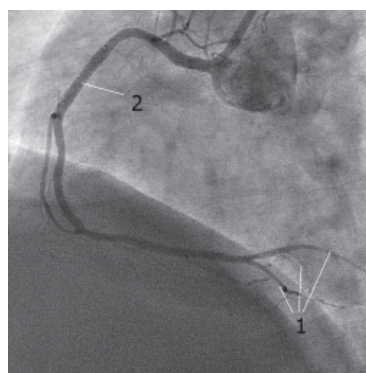


Рис. 6. Кровоток восстановлен до TIMI 3 (1), после ПКВ в объёме тромбаспирации и стентирования ПКА, остаточного стеноза нет (2)

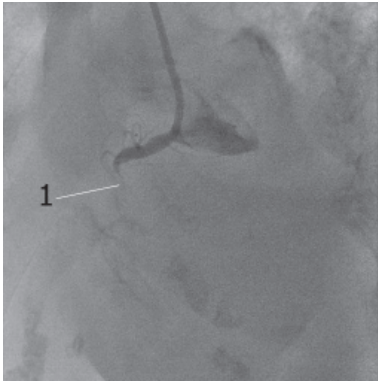


Рис. 7. Неэффективная ТЛТ, тромботическая окклюзия проксимального отдела ПКА (1)

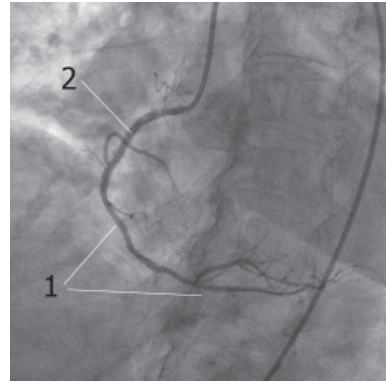


Рис. 8. Кровоток восстановлен до ТІМІ 3 (1), после ПКВ в объёме тромбаспирации и стентирования, остаточного стеноза нет (2)

Выводы

1. Проведенная ТЛТ при ОКС требует коронарографической оценки эффективности на протяжении 24 часов.
2. Эффективная ТЛТ при ОКС частично восстанавливает кровоток по коронарной артерии, однако не устраняет морфологические причины тромбообразования.
3. ТЛТ при ОКС, как самостоятельный метод реваскуляризации, приемлем лишь в случаях абсолютной невозможности проведения ПКВ.

Литература

1. Инвазивная кардиология и коронарная болезнь / Ю. Н. Соколов, М. Ю. Соколов, Л. Н. Костенко и др. – К.: МОРИОН, 2002. – 360 с.
2. Рекомендации Европейского общества кардиологов 2010 года по реваскуляризации миокарда. Часть I, II // Серце і судини. – 2011. – № 2. – С. 28–44.

Тромболітична терапія при гострому коронарному синдромі: за і проти

Шаповалов М.А., Зінченко О.В., Некрасов Д.О., Пелешенко О.С., Некраса А.І., Дяченко М.Ю., Нестер О.Є., Пономарьова О.В., Саньков А.І., Черних С.Г., Бабенко С.В.

У статті узагальнено результати коронарографій у пацієнтів із гострим коронарним синдромом після тромболітичної терапії. Проведено аналіз ангіографічних змін коронарних артерій і визначено необхідність виконання механічної реваскуляризації.

Ключові слова: *реваскуляризація, тромболітична терапія, коронарографія, ПКВ, ГКС.*

Trombolysis Therapy and Acs: Pro and Cons

Shapovalov N.A., Zinchenko A.V., Nekrasov D. A., Peleshenko A.S., Nekrasa A.I., Dyachenko M.Y., Nester O. E., Ponomareva E.V., Sankov A. I., Chernih N.G., Babenko S.V.

In this article described results of coronary angiography persons in ACS, after TLT Angiographic pathological changes were analysed for decision about PCI necessity.

Key words: *revascularisation, thrombolytic therapy, coronary angiography, PCI, ACS.*