

## Методы и техника наложения проксимальных и дистальных анастомозов при операциях шунтирования коронарных артерий у больных с ишемической болезнью сердца

Урсуленко В.И., Демус В.В., Верич Н.М., Позняк В.И., Витовский Р.М., Клименко Л.А., Осипенко Л.С.

*ГУ «Национальный институт сердечно-сосудистой хирургии имени Н.М. Амосова НАМН» (Киев)*

Цель работы – оценить результаты разработанных и использованных методик создания комбинационных шунтов, технику наложения проксимальных и дистальных анастомозов при «проблемной» аорте, каскадных стенозах просвета КА, сопутствующей патологии больших подкожных вен (БПВ) ног.

Проведен анализ 3477 операций ШКА у пациентов с изолированной ИБС и у 601 – в сочетании с резекцией АЛЖ, выполненных в Национальном институте сердечно-сосудистой хирургии им. Н.М. Амосова НАМН с 2000 по 2006 гг. Среди оперированных количество пациентов, у которых выявлена «проблемная» восходящая аорта, каскадные стенозы просвета КА, а также патология БПВ, составило 41,5%.

Использование разработанных способов наложения проксимальных и дистальных анастомозов при ШКА у пациентов с «проблемной» аортой, каскадными стенозами просвета КА, дефицитом вен позволило выполнить шунтирование в среднем  $2,99 \pm 0,4$  КА и увеличить полноту реваскуляризации миокарда до 92,7%. Разработка и совершенствование методов операции ШКА у «проблемных» больных ИБС способствует увеличению продолжительности функционирования шунтов, увеличению количества лет сохранения хороших результатов операции.

**Ключевые слова:** *шунтирование коронарных артерий, каскадные стенозы, комбинационные шунты, "проблемная" восходящая аорта.*

Совершенствование хирургических методов лечения ИБС в значительной мере снизило риск самой операции, количество послеоперационных осложнений, способствовало улучшению отдаленных результатов [2, 3, 4, 7]. В то же время частота неудовлетворительных результатов продолжает оставаться еще относительно высокой, что связано, с одной стороны, с прогрессированием атеросклероза в коронарных артериях (КА), с другой – с нарушением функции шунтов [6].

Нарушение проходимости аортокоронарных шунтов в разные сроки после операции зависит от качества венозного трансплантата, состояния стенки восходящей аорты, характера поражения КА и от опыта хирурга. Выраженные патологические изменения в аорте, венах и КА требуют использования специальных технических и технологических подходов, разработки новых способов и манёвров при наложении проксимальных и дистальных анастомозов, экономного использования большой подкожной вены для формирования венозных трансплантатов, позволяющих обеспечить продолжительный хороший отдаленный результат.

В литературе эти вопросы системно не освещены, однако они представляют большой интерес, так как круг хирургов, выполняющих операции ШКА, постоянно увеличивается.

**Цель работы** – оценить результаты разработанных и использованных методик создания комбинационных шунтов, технику наложения проксимальных и дистальных анастомозов при «проблемной» аорте, каскадных стенозах просвета КА, сопутствующей патологии больших подкожных вен (БПВ) ног.

**Материал и методы.** В Национальном институте сердечно-сосудистой хирургии им. Н.М. Амосова НАМН с 2000 по 2006 гг. включительно выполнено 3477 операций ШКА у пациентов с изолированной ИБС и у 601 – в сочетании с резекцией АЛЖ (табл. 1). Количество оперированных пациентов, у которых выявлена «проблемная» восходящая аорта, каскадные стенозы просвета КА, а также с патологией БПВ, составило 41,5%.

Таблица 1

**Клинический материал**

Методы хирургического лечения ИБС	Всего операций		Госпитальная летальность		Количество операций при наличии патологии аорты, каскадных стенозов КА и болезни БПВ	
	<i>абс.</i>	<i>%</i>	<i>абс.</i>	<i>%</i>	<i>абс.</i>	<i>%</i>
Изолированное ШКА на работающем сердце	3477	82,7	43	1,2	1628	46,8
ШКА в сочетании с резекцией АЛЖ	601	17,3	20	3,3	67	11,1
<b>ВСЕГО</b>	<b>4078</b>	<b>100,0</b>	<b>63</b>	<b>1,5</b>	<b>1695</b>	<b>41,5</b>

Клиническая характеристика этой группы больных представлена в табл. 2. Из нее следует, что большинство пациентов были мужского пола, в среднем пожилого возраста.

Из данных таблицы также следует, что в исследуемой группе было больше пациентов с IV ФК по СК, с низкой ФВ, больше было пациентов с поражением ОС ЛКА, с диабетом, что свидетельствуют также о более тяжелом клиническом состоянии этой группы оперированных больных. Нами не выявлено прямой зависимости образования функционально значимых ( $p > 70\%$ ) стенозов просвета КА на разных уровнях от возраста, пола, других показателей, за исключением наличия диабета, который чаще встречался в опытной группе. Можно предположить, что у этих пациентов имело место быстро прогрессирующее, злокачественное развитие атеросклероза не только КА, но и других органов.

Помимо общеклинических методов обследования оперированных больных, им выполнялось зондирование полостей сердца, аорто-, коронаро- и левая вентрикулография, КТ для оценки полученных результатов.

Поражение восходящей аорты, которое создает много проблем («проблемная» аорта) при отжати ее стенки, выкусывании пробойником стенки и наложении проксимальных анастомозов, является результатом образования обширных атеросклеротических, кальцинированных бляшек, детритных масс на внутренней ее стенке, выраженного диффузного кальциноза стенки аорты. Названные поражения чаще располагаются на передней ее стенке (в верхней или нижней части), несколько реже на латеральной и редко – на медиальной стороне. В отдельных случаях встречается поражение всей аорты с переходом на мозговые артерии. В таких случаях не только возникают проблемы при отжати стенки аорты для наложения проксимальных анастомозов, но она становится недоступной для канюляции, если возникает необходимость в подключении АИК.

## Клиническая характеристика оперированных больных (n=1739)

Показатель		Сравнительная группа (n=918)		Опытная группа (n=821)	
		абс.	%	абс.	%
Пол	муж.	813	88,6	713	81,9
	жен.	105	11,4	108	13,1
Сред возраст	муж.	56,9±8,5		57,4±8,1	
	жен.	59,4±7,9		60,1±7,4	
Функц. класс стенокардии	II	31	3,4	17	2,07
	III	182	19,8	152	18,5
	IV	705	76,8	652	79,4*
ФВ < 40%		115	12,5	117	14,2*
Поражение 3-х и больше КА		594	65,2	567	69,0*
Поражение ОС ЛКА		97	10,5	127	15,4*
Сахарный диабет		130	14,1	159	19,5*
Холестерин (средний)		4,3±1,7		5,8±1,3	
АГ, инсульт, болезни легких, почек, ЖКТ, др.		127	13,8	136	16,5
Поражение СГМ >50%		359	39,1	375	45,6
Эндартериит артерий ног		91	9,9	117	14,2

Патология БПВ обусловлена участками варикозного ее расширения, тромбофлебитом, облитерацией просвета на коротком или длинном участке, что вместе взятое создает впечатление о безвыходной ситуации.

Частота случаев «проблемной» аорты, каскадных стенозов просвета КА, болезней БПВ и их сочетание у мужчин и женщин, представлена в табл. 4.

Основная масса операций ШКА выполнялась на работающем сердце и только в небольшом проценте случаев (1–2%) возникала необходимость в помощи АИК.

При ШКА с ИК и в условиях кардиopleгии отсутствует мотивация к соблюдению определенной последовательности наложения проксимальных и особенно дистальных анастомозов, так как коронарный кровоток через шунты восстанавливается только после наложения всех анастомозов. Тотальная ишемия отрицательно сказывается на миокарде, но условия для наложения анастомозов лучше. В отличие от этого, при ШКА на работающем сердце предусматривается последовательное восстановление коронарного кровотока и улучшение сократимости сердца после каждого наложенного дистального анастомоза. При этом учитывали характер и степень стенозов просвета КА, особенности изменения и перераспределения коронарного кровотока, вызванного хронической ишемией миокарда, наличие межкоронарных коллатеральных связей.

Разработанная нами методика ШКА на работающем сердце позволяет нам использовать наличие коллатеральных связей в системе КА для предупреждения развития ишемии или ИМ, гарантирует умеренное сохранение кровоснабжения миокарда в области, временно выключенной из работы КА.

Таблица 3

**Частота различных «проблемных» вариантов патологии восходящей аорты, коронарных артерий и изменений БПВ и среднее количество наложенных в каждом случае анастомозов**

Варианты патологии	Количество		Количество анастомозов	
	абс.	%	проксимальных	дистальных
Патология восходящей аорты	56	6,8	2±0,5	3,17±0,3
Каскадные стенозы КА	364	44,3	1,91±0,3	2,91±0,3
Варикозные и склеротические изменения в БПВ	148	18,0	1,82±0,3	2,82±0,1
Патология аорты, каскадные стенозы КА	109	43,1	1,91±0,5	3,09±0,2
Патология аорты и болезнь БПВ	44	5,3	1,5±0,2	2,8±0,3
Каскадные стенозы КА и болезнь БПВ	72	8,7	2,2±0,4	3,3±0,1
Патология аорты, каскадные стенозы КА, варикозные вены	28	3,4	1,5±0,3	2,9±0,2
<b>ВСЕГО</b>	<b>821</b>	<b>100,0</b>	<b>1,8±0,36</b>	<b>2,99±0,2</b>

Таблица 4

**Частота сложных поражений КА, отягощенных поражением аорты и болезнью БПВ, в исследуемой группе больных (n =821)**

Показатель	Мужчины		Женщины		Всего	
	абс.	%	абс.	%	абс.	%
Количество пациентов со сложными и отягощенными формами ИБС	713	86,8	108	13,1	821	47,2
Средний возраст (в годах)	57,4±8,1		60,1±7,4		58,5±8,5	
Кол-во пациентов с «проблемной» восходящей аортой	49	6,8	7	6,5	56	6,8
Количество пациентов с каскадными стенозами КА	333	46,7	31	28,7	364	44,3
Количество вариантов с варикозными изменениями или с участками склероза просвета БПВ	114	15,9	34	31,5	148	18,0
Разные их комбинации	217	30,4	36	33,3	253	30,8
Сред. число пораженных КА	2,84±0,5		2,56±0,7		2,7±0,6	
Средняя необходимость в дистальных анастомозах для полной реваскуляризации	4,1±0,6		3,8±0,4		3,9±0,7	
<b>ИТОГО</b>	<b>713</b>	<b>100,0</b>	<b>108</b>	<b>100,0</b>	<b>821</b>	<b>100,0</b>

*Данная методика предусматривает определенную последовательность действий.*

1. Первыми выделить внутреннюю грудную артерию (ВГА) с параллельным выделением и подготовкой венозных трансплантатов.
2. Первыми наложить проксимальные анастомозы (исключение составляют случаи, когда гемодинамическая ситуация требует экстренного анастомозирования ВГА с передней межжелудочковой ветвью (ПМЖВ) левой коронарной артерии (ЛКА)).
3. Первыми шунтировать коллатерализованные КА (которые получают кровь через коллатерали из бассейна другой КА).
4. Коллатерализующие артерии должны быть шунтированы только после того, когда шунтированы коллатерализованные КА.
5. При равнозначных поражениях и отсутствии (или незначительной степени выраженности) межкоронарных коллатеральных связей в первую очередь необходимо восстановить кровоток по ПМЖВ ЛКА.
6. При наложении дистального анастомоза с функционально значимой КА без опасного ухудшения работы сердца необходимо провести ишемическую пробу миокарда. После окклюзии артерии на 1–2 минуты регистрируют и оценивают изменения ЭКГ, ЧСС, АД. После восстановления коронарного кровотока на 2–3 минуты проводят артериотомию и наложение анастомоза.
7. Если при окклюзии одной из пораженных КА ухудшается гемодинамика и/или ишемия по ЭКГ, возникает необходимость в применении больших доз допамина и проведении дефибрилляций, лучше подключить АИК и наложить дистальный анастомоз (или несколько) в условиях параллельной перфузии.

Эти правила должны быть адаптированы к конкретным больным, с учетом типа коронарного кровоснабжения сердца, степени поражения основного ствола ЛКА (ОС ЛКА), положения сердца в полости перикарда, предпочтения хирурга и опыта хирургической бригады.

#### **Выбор хирургического доступа при ШКА на работающем сердце.**

Многолетний опыт показал, что продольная стернотомия является наиболее рациональным доступом к сердцу, так как обеспечивает хороший доступ к передней и задней его поверхности, позволяет изменять положение сердца в любой плоскости. Этот доступ дает возможность ставить сердце в вертикальную позицию, что обеспечивает хорошую видимость КА на задней поверхности сердца, их стабилизацию и удобства для хирурга при выполнении шунтирования КА. Левосторонняя переднебоковая торакотомия по пятому межреберью позволяет выделить ВГА и анастомозировать ее с ПМЖВ. Этот метод является доступом выбора при необходимости повторного шунтирования только ПМЖВ, если во время первой операции не была использована ВГА.

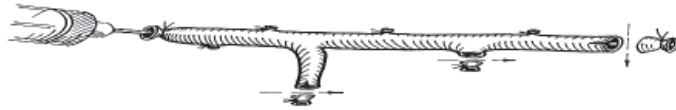
#### **Выбор и подготовка венозных трансплантатов.**

При выборе сосудистых трансплантатов (графтов) для реваскуляризации миокарда необходимо рассчитывать на их многолетнюю функцию, поэтому для функционально более важных КА нужно брать наиболее качественные участки вены.

Общепризнанным считается, что золотым стандартом для шунтирования ПМЖВ является ее анастомозирование с ВГА. Артериальные трансплантаты, подшитые к аорте для ШКА («свободные»), достоверно не лучше венозных графтов в отдаленном периоде. Мы имеем опыт наблюдения хорошей функции венозного шунта до 18 лет.

Наиболее подходящим аутососудистым трансплантатом является большая подкожная вена (БПВ) нижних конечностей. Она имеет небольшой диаметр, стенка ее достаточ-

но плотная, чтобы выдержать АД и не вызвать участки аневризматического расширения. Болезни венозной системы ног (тромбофлебит, варикозные узлы, участки выраженного склероза) наблюдаются в 25%, требующих операции больных. В этих случаях приходится выделять вену на всем протяжении (с обязательным сохранением боковых веточек небольшой длины), чтобы иметь возможность выбрать 1 или 2 качественных участка, позволяющих последовательно шунтировать 2–3 КА. Необходимость в последовательном шунтировании нескольких КА возникает в более чем 30% случаев, поэтому сохранение и использование боковых веточек при шунтировании КА приобретает стратегическое значение (рис. 1).



*Рис. 1.*

Продольный (или поперечный) разрез вены для наложения анастомоза с КА не всегда позволяет создать качественный анастомоз. Если при этом не достигнута оптимальная длина шунта и направление его между анастомозами, это может стать причиной деформации анастомоза. Чтобы избежать этого, лучше срезать небольшую боковую веточку на уровне 1–2 мм от стенки вены. Это дает возможность получить овальной формы зияющее отверстие, форму которого удерживают циркулярные волокна у основания боковой веточки. Плотность краев отверстия позволяет наложить более качественный анастомоз и уменьшить риск его деформации при выборе направления шунта для последовательного шунтирования. Использование боковых веточек создает еще больше возможностей для выбора наиболее оптимального направления шунта при шунтировании одним графтом нескольких КА.

Перед тем как приступить к подшиванию венозных трансплантатов, необходимо определить места шунтирования КА, согласуя их со схемой стенозов, нарисованной на основании данных коронарографии. Схема особенностей поражения КА оперируемого больного должна находиться в поле зрения хирурга во время операции.

Адекватная начальная длина шунта и промежуточные между анастомозами участки вены подбираются так, чтобы боковые веточки совпадали с местами шунтирования последовательных КА.

Необходимость в последовательном шунтировании одним графтом нескольких КА возникает примерно у 30–35% больных ИБС. Чаще это возникает тогда, когда имеется дефицит длины вены в результате ее тромбофлебита или склеротических изменений, когда патология восходящей аорты не позволяет подшить к ней несколько шунтов и когда есть необходимость в экономии вены для возможной повторной операции.

Прежде чем разрезать вену на отдельные графты, необходимо провести пальцевую ревизию восходящей аорты. Если обнаружится, что она разной плотности и толщины, необходимо обозначить места, свободные от выраженного уплотнения для отжатия ее стенки, место для канюляции аорты, если возникнет необходимость в подключении АИК.

Особенности наложения проксимальных анастомозов при «проблемной» аорте.

Если интраоперационно установлено, что вся восходящая аорта «каменистой» плотности, необходимо подготовить для подключения АИК бедренную артерию. Затем на параллельной перфузии и низких цифрах АД найти небольшой участок менее поражен-

ной стенки восходящей аорты и отжать ее в этом месте. В тех случаях, когда кончики браншей зажима плотно не смыкаются из-за отложений на внутренней стенке, необходимо наложить дополнительный зажим, как показано на рис. 2. После этого сделать окошко в отжатой стенке аорты, вымыть из отжатого участка детрит и крошки от раздавленных бляшек и подшить к ней один шунт с расчетом на боковые ветки. Если их нет или нельзя их использовать, необходимо к нему подшить несколько нужной длины графтов (сколько требует ситуация), с учетом использования для шунтирования левой и правой ВГА.

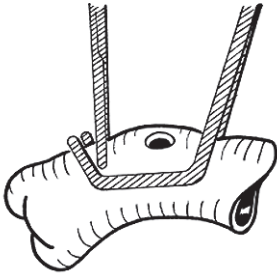


Рис. 2.

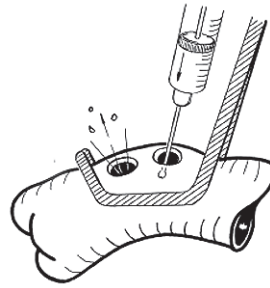


Рис. 3.

Когда есть возможность отжать участок стенки аорты на 2 шунта, то полезно сразу сделать 2 окошка (рис. 3), чтобы убедиться, что это истинный просвет аорты, и вымыть из просвета отжатой части детрит и кальциевые крошки.

Снимать зажим с аорты необходимо с опущенным головным концом операционного стола, с постепенным раскрытием зажима, чтобы прижатые крошки под браншами инструмента током крови удалить через шунт (или шунты). После этого на концы венозных шунтов накладывают клипсы, шунт приобретает свою естественную форму, со своими изгибами и направлением оставленных боковых веточек. При нормальном наполнении сердца определяют длину вены до первой шунтируемой артерии. Анастомозируют КА с боковой веткой, или срезом у основания ветки, или с разрезом стенки вены. Последовательные анастомозы не должны быть причиной перегибов шунта до и после него, плавно переходить от одного к другому. Очень важно подобрать адекватную длину и направление шунта от аорты до первого анастомоза.

**Варианты создания комбинационных шунтов для шунтирования нескольких КА.** При шунтировании одной или двух КА с использованием ВГА важно определить логически обоснованную очередность их шунтирования. В дальнейшем проблем не возникает, если эти артерии — без каскадных стенозов, требующих особых подходов для их шунтирования.

В тех случаях, когда планируется и показано шунтирование 4—7 КА, да еще и в сложных случаях возникает необходимость в создании оригинальных композиций из венозных шунтов (рис. 4) для выполнения полной или достаточной реваскуляризации миокарда.

Лучшим графтом для ПМЖВ является левая ВГА, она решает многие проблемы. Однако при каскадном поражении ПМЖВ возникает необходимость в поиске дополнительных вариантов для восстановления полноценного кровоснабжения этой области миокарда. В таких случаях заранее определяют возможности рационального использования правой ВГА.

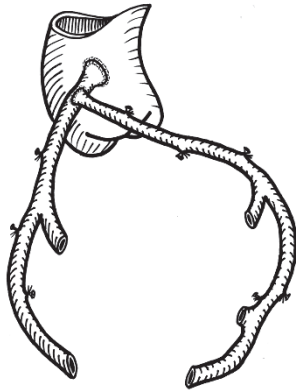


Рис. 4.

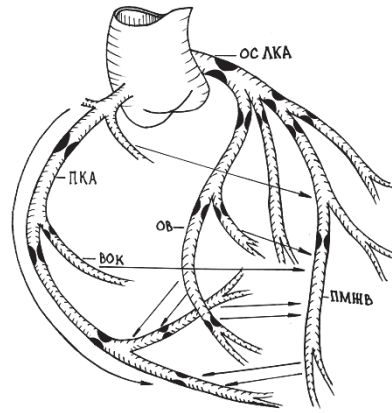


Рис. 5.

На рис. 5 представлена рабочая схема КА и наиболее частые и типичные места стенозов просвета КА.

Стрелками показаны меж- и интракоронарные коллатеральные связи между КА, направление по ним кровотока. Данные анализа коронарографий за последние 2 года (n=821) показали, что такие поражения встречаются примерно в 18% случаев. В таких случаях есть показания для шунтирования 6–7 или даже 8 КА. Необходимость в шунтировании 5 КА (2 в систему ПКА и 3 – в систему ЛКА) была выявлена в 27% случаев. Шунтирование ПМЖВ, ОВ и ПКА было показано в 45% случаев. Шунтирование 2-х КА – в 30% случаев (ПМЖВ и ОВ, ПМЖВ и ПКА, ПКА и ОВ). Шунтирование 1 КА (ПМЖВ, ПКА или ОВ) выполнено в 20% случаев. Однако данные коронарографии не всегда совпадают с тем, что мы можем увидеть при осмотре сердца, когда некоторые КА расположены глубоко в миокарде и найти их практически нельзя. Поэтому создание комбинационных шунтов необходимо только после интраоперационного осмотра всех КА.

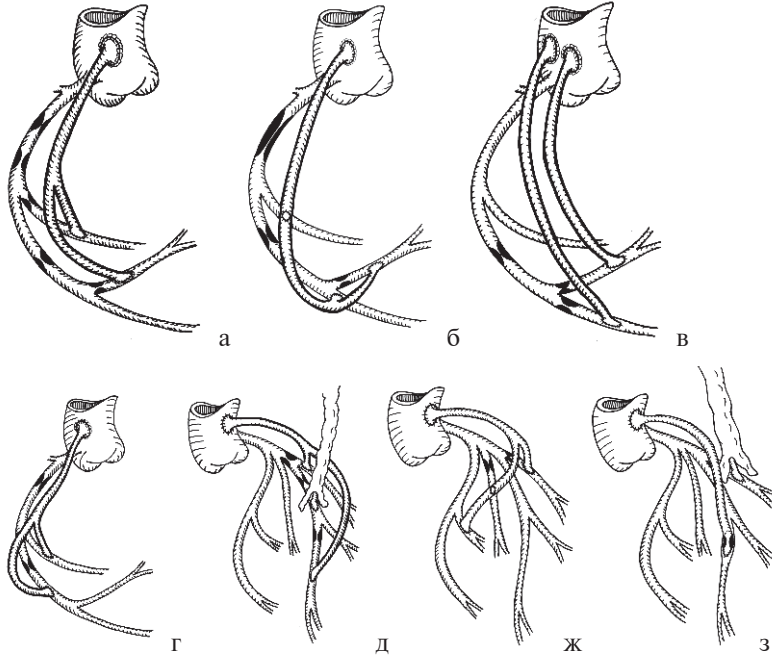
**Интраоперационная оценка характера поражения коронарных артерий.** После разведения краев грудины и вскрытия перикарда проводится визуальная оценка расположения сердца, его сократимости, состояния восходящей аорты. С учетом данных коронарографии проводится визуальная и пальпаторная оценка состояния стенки КА на всем протяжении. Пальпация стенки артерии позволяет определить участки, где стенка артерии меньше всего уплотнена и свободна от бляшек, пригодна для наложения качественного анастомоза.

Осмотр начинают с ПМЖВ, с учетом в ее просвете стенозов, определяют места дистальных анастомозов. Определяют возможность и необходимость шунтирования 1 или 2-х ДВ с целью обеспечения полноты реваскуляризации этой области. После этого определяют шунтабельность АОК от ПКА. Как и ПМЖВ, эта артерия не требует ротации желудочков в вертикальную позицию в полости перикарда. Оценка характера поражения и определение мест дистальных анастомозов ПКА, ее ветвей на задней поверхности сердца, а также ОВ проводится с опущенным головным концом операционного стола и вертикальной позицией сердца. Если при этом не удастся удерживать удовлетворительную гемодинамику и ЭКГ, то необходимо наложить анастомоз между ПМЖВ и ВГА и только после этого осматривать названные КА. Подшитые к аорте венозные шунты после запол-



нения их кровью еще раз сопоставляют с намеченными местами шунтирования КА, подбирают их оптимальную длину. На подшитом к аорте венозном шунте необходимо рационально использовать все боковые ветки для последовательного шунтирования двух и более КА.

**ВАРИАНТЫ, ТЕХНОЛОГИЯ И ТЕХНИКА НАЛОЖЕНИЯ ДИСТАЛЬНЫХ АНАСТОМОЗОВ (TECHNOLOGY BY – PASS)**



*Рис. 6.*

На рис. 6 (а, б, в, г, д, ж, з) представлены возможные варианты восстановления кровотока в бассейнах левой и правой КА. Технология применения венозных и артериальных графтов должна предусматривать максимальное использование боковых веточек, естественных и полученных изгибов графта, с целью предупреждения деформации анастомоза или перегибов последнего. Если графт плавно не ложится от аорты ко второму анастомозу с КА или между следующими, включая последний, необходимо фиксировать его в нужном положении к эпикарду проленом. Это делается при нормальном наполнении предсердий и желудочков и является определенной гарантией для предупреждения возможных перегибов при стягивании перикарда и сведении краев грудины.

**Способы наложения дистальных анастомозов при ШКА на работающем сердце.** При наложении проксимальных анастомозов, даже при «проблемной» аорте и плохом качестве венозных графтов, все же имеется больше возможностей для качественного выполнения процедуры. В то же время при наложении дистальных анастомозов хирург ограничен практически одним положением сердца для отдельно взятой КА. Поэтому использование разработанных хирургических технологий и соблюдение техники наложения анастомоза хирургом и его помощниками приобретает первостепенное значение для конечного хорошего результата.

Разработанные за многие годы и используемые коронарными хирургами способы наложения дистальных анастомозов кардинально не отличаются друг от друга, поэтому к изменению наработанной техники необходимо относиться очень осторожно. Важен конечный результат.

Оптимальным углом среза вены считается угол под 45°, так как при этом легче избежать изгибов стенки вены в области верхнего края анастомоза («пятка»), что может ухудшить ретроградный кровоток в шунтируемой артерии.

Над выбранным местом артериотомии продольно, скальпелем № 15, рассекается эпикард, обнажается верхний край стенки артерии. Убедившись в наличии ее просвета, подводят под артерию держалки и стабилизируют ее в рамке стабилизирующего устройства.

Чтобы не повредить заднюю стенку артерии, артериотомию выполняют при наполненной кровью артерии и только после этого натяжением резинки обтурируют ее просвет и увеличивают разрез прямыми и обратными ножницами.

В зависимости от предпочтений и навыков хирурга пришивать венозный графт к разрезу на артерии можно начиная с «пятки», «носика» или с бокового края. Это возможно при условиях, когда область сердца с шунтирующей артерией можно свободно изменять в разных направлениях, создавая выгодные условия для наложения анастомоза, что можно только при неработающем сердце, в условиях кардиopleгии или фибрилляции сердца.

При ШКА на работающем сердце положения стабилизированного участка миокарда вместе с артерией являются стандартными для каждой из венечных артерий, позволяющей обеспечить достаточную насосную функцию сердца, выведенного в вертикальную позицию. Отклонения бывают, но незначительные. С учетом уже фиксированных графтов к аорте, видимости стабилизированных артерий в определенных плоскостях необходимо использовать наработанные способы подшивания дистальных анастомозов для каждой из артерий, соблюдая при этом несколько общих положений.

Угол среза графта должен быть примерно 45°, длина среза графта — на 2–3 мм больше величины разреза артерии. Такое соотношение длины среза графта и разреза артерии позволяет избежать гофрирования стенок графта и артерии, перегибов в области анастомоза.

Первые 3–5 стежков между графтом и артерией лучше наложить на весу, чтобы лучше видеть сшивающие края.

При прошивании краев разреза артерии удобно использовать выпуклость иглы для разведения его краев. Это особенно полезно при наложении первых стежков.

Важно и полезно прошивать боковые стенки разреза артерии вместе с краем эпикарда. Используя этот прием, после сближения сшивающих краев затянутой ниткой края разреза артерии подтянутся к краям эпикарда и обеспечат фиксацию зияния продольного разреза артерии, что создает хорошую видимость краев разреза. Это позволяет качественно закончить сшивание краев анастомоза по его дистальному краю (что особенно важно) и препятствует сближению краев анастомоза при подтягивании ниток, обеспечивая его достаточную ширину. Чтобы избежать гофрирования в местах сшивания краев и сужения анастомоза при натяжении и завязывании ниток, этот этап должен быть выполнен на окклюзированной артерии, выше и ниже анастомоза, с восстановленным кровотоком по шунту. Повышенное давление в области анастомоза не только обеспечит сохранение его нужной формы и ширины, но и позволит оценить его герметичность, которая достигается путем умеренного натяжения ниток.

Небольшое «пропотевание» крови из проколов обычно прекращается самостоятельно после устранения окклюзии артерии и восстановления кровотока, когда устанавливается равномерное давление по всей окружности анастомоза. В случае кровотечения в од-

ном из проколов по окружности анастомоза его устраняют подтягиванием петель ниток или ушивают дополнительным швом.

При наложении дистальных анастомозов ПМЖВ, ДВ и часто с АТК (a. intermedia), позиция среза графта по отношению к разрезу КА примерно одинакова.

Срез графта находится слева по отношению к хирургу. Создание анастомоза начинается накладыванием 4–5 стежков между графтом и краем разреза артерии, затем края его подтягивают и сначала сшивают противоположные от хирурга края графта и разреза артерии, потом сшиваются дистальные края, постепенно переходят на ближний к хирургу край анастомоза и заканчивают формирование анастомоза по выше описанной базовой методике.

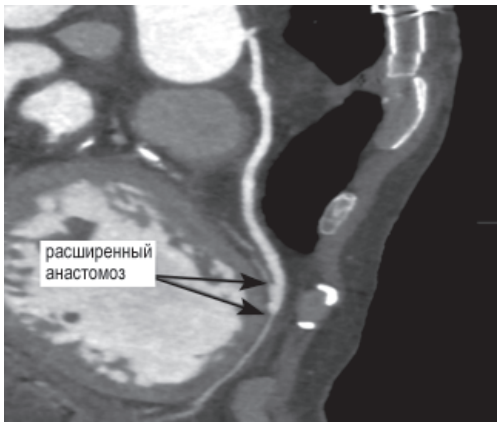При формировании дистального анастомоза с ОВ срез графта «смотрит» в лицо оперирующему хирургу. На «весу» накладывают 4–5 стежков между пяткой графта и проксимальной частью окружности разреза артерии. После чего подтягиванием нитей сближают края графта и артерии. Сначала сшивают латеральные и дистальные края графта и артерии, после чего переходят на медиальный край, где и заканчивают формирование анастомоза выше описанным методом.

При формировании дистального анастомоза с ПКА (или ее дистальными ветвями) срез графта расположен напротив разреза стенки артерии, «затылком» к хирургу. Накладываем 4–5 стежков по проксимальному краю разреза артерии с пяткой графта, затем при натяжении ниток сближаем края вены и артерии. Первыми сшивают нижний и дистальные края графта и артерии, после чего переходят на верхний край и заканчивают формирование анастомоза выше описанным способом.

Случаи нестандартного анатомического расположения КА требуют изменения методики операции, использования оригинальных приемов, но базовые способы остаются стандартными.

Частота случаев патологии восходящей аорты, каскадных стенозов КА при каждом варианте патологии или патологии БПВ и разные варианты их сочетания, которые имели место среди оперированных нами «проблемных» больных, представлена в табл. 2. В ней также показано число подшитых графтов к аорте (в среднем  $1,8 \pm 0,3$ ) и последовательно шунтированных ( $2,99 \pm 0,2$ ). Как видно из этих данных, использование такой техники позволило уменьшить количество подшиваемых к аорте свободных трансплантатов в среднем на 1,2 графта.

При каскадных стенозах в просветах КА для восстановления полноценного кровотока, помимо уже описанных выше методик (прыгающие шунты, шунтирование ДВ), можно



использовать метод рассечения просвета КА над местом сужения до условно нормального ее просвета, ниже и выше места сужения на 5 мм с последующим наложением удлиненного анастомоза для восстановления просвета КА в месте стеноза.

При небольшой по длине окклюзии просвета КА можно выполнить эндартерэктомию с последующей пластикой КА удлиненным анастомозом. При длинных окклюзиях эту процедуру лучше выполнять на работающем или фибриллирующем сердце с ИК.

В раннем послеоперационном периоде и в течение 6 месяцев больные, оперированные

с «проблемными» вариантами патологии восходящей аорты, каскадными стенозами и БПВ, нуждаются в такой же интенсивной антикоагулянтной и антиагрегантной терапии с использованием эноксипарина и клопидогреля, как после стентирования КА.

**Обсуждение.** Поиск возможных причин нарушения проходимости аортокороарных шунтов у пациентов с ИБС и неудовлетворительным результатом операции в раннем и отдаленном периоде показал, что для них были характерны три фактора, способных ухудшить функцию шунтов. К ним следует отнести наличие каскадных стенозов одной или нескольких КА, «проблемной» восходящей аорты из-за выраженного кальциноза и патологии БПВ. Наличие одного или нескольких факторов среди 4762 оперированных больных (табл. 1) имело место в 41,5% случаев и потребовало новых подходов, разработки и совершенствования уже имеющихся способов ШКА на работающем сердце у пациентов с указанной патологией.

Мы разработали стратегию и тактику приоритетного шунтирования КА, основанную на характере поражения КА и наличии анастомозов между ПКА и ЛКА (или в бассейне каждой из них). Сначала необходимо подшить графты к аорте (за исключением случаев, когда необходимо в срочном порядке наложить маммарокоронарный анастомоз). Первыми нужно шунтировать коллатерализованные КА, которые получают кровь из другой КА, это предотвращает развитие сердечной недостаточности и позволяет выполнить шунтирование на передней, боковой и задней поверхностях сердца.

Такая тактика позволяет иметь в запасе время не только при наложении обычного дистального анастомоза, но и при рассечении просвета КА над одним или двумя каскадными стенозами и наложения удлиненного анастомоза (шунтопластика КА) или при выполнении пластики КА заплатой из вены. При необходимости выполняют также эндартерэктомию для обеспечения полноты и объема кровотока в пораженных КА. Необходимость сложных дистальных анастомозов возникает у 44,3% пациентов (табл. 2), поэтому необходимо всегда быть готовым к их выполнению.

Одним из отягощающих факторов при ШКА является наличие наполненных детритом больших бляшек на внутренней стенке восходящей аорты или ее выраженный кальциноз. Из-за него отжатие ее стенки сопряжено с риском развития системных эмболий. При этом для качественного наложения проксимального анастомоза на «проблемной» аорте их количество сводится до минимума и/или используются другие способы для выполнения полной реваскуляризации миокарда. Разработанные нами способы отжатия стенки аорты, методика профилактики эмболий позволяют качественно подшить один или два графта к аорте, с последующим формированием комбинационных шунтов, использовать анатомические особенности БПВ (рис. 1) для шунтирования КА на разных уровнях и шунтирования нескольких веток КА. Отбор качественных участков БПВ и с использованием боковых веток (рис. 1) не только решает вопрос дефицита венозных трансплантатов, но и позволяет более качественно осуществлять последовательное шунтирование нескольких КА, так как в этих случаях риск деформации значительно меньший, чем при наложении анастомоза бок в бок.

Данные контрольной шунтографии в ранние и отдаленные сроки после операции показали хорошее качество наложенных анастомозов, с адекватной направленностью шунтов, без перегибов. Использование таких приемов позволило минимальным числом графтов, подшитых к аорте, шунтировать в среднем 3 КА, без учета маммарокоронарного анастомоза. Для стабильности результатов операции больным ИБС с «проблемной» восходящей аортой, каскадными стенозами КА и патологией БПВ в раннем и в последующие полгода важно проводить агрессивную антитромботическую терапию с включением клопидогреля, низкомолекулярных гепаринов и антикоагулянтов.

В заключение необходимо отметить, что накопление опыта ШКА у пациентов с ИБС способствовало снижению послеоперационной летальности от 1 до 3,5% в разных центрах, что снизило остроту этой проблемы. Сегодня первоочередной задачей является разработка и совершенствование методов операции ШКА у «проблемных» больных ИБС, что будет способствовать увеличению продолжительности функционирования шунтов, увеличению времени сохранения хороших результатов операции.

### **Выводы**

1. Доля больных ИБС, требующих нестандартных подходов при операциях ШКА, составляет 41,5% общего количества оперированных.
2. Оценка результатов использования разработанных способов наложения проксимальных и дистальных анастомозов при ШКА у пациентов с «проблемной» аортой, каскадными стенозами просвета КА, дефицитом вен показала возможность выполнения шунтирования в среднем  $2,99 \pm 0,4$  КА и увеличения полноты реваскуляризации миокарда до 92,7%.

### **Литература**

1. Бокерия Л. А., Сигаев И. Ю., Морчадзе Б. Д. Непосредственные результаты повторных операций реваскуляризации миокарда у больных ИБС с рецидивом стенокардии после АКШ // Бюллетень НЦССХ им. А. Н. Бакулева РАМН. Сердечно-сосудистые заболевания. – 16 Всероссийский съезд сердечно-сосудистых хирургов. – М., 2010. – С. 54.
2. Петровский Б. В., Князев М. Д., Шабалкин Б. В. Хирургия хронической ишемической болезни сердца. – М.: «Медицина», 1978. – С. 19–21.
3. Урсуленко В. И., Руденко А. В., Купчинский А. В. Частота случаев нарушения функции шунтов после реваскуляризации миокарда на работающем сердце. Возможные причины ухудшения состояния оперированных больных в раннем и отдаленном периоде // Серцево-судинна хірургія. Щорічник наукових праць Асоціації серцево-судинних хірургів України. Вип. 15. – К., 2007. – С. 282–287.
4. Урсуленко В. И., Руденко А. В., Габриэлян А. В. и др. Тактика хирургического лечения ИБС при выраженном поражении восходящей аорты // Серцево-судинна хірургія. Щорічник наукових праць Асоціації серцево-судинних хірургів України. Вип. 9. – К., 2001. – С. 304–307.
5. Урсуленко В. И., Руденко А. В., Гутовский В. В. Тактические и технические аспекты ШКА на работающем сердце у «проблемных» больных ИБС с дефицитом венозных и артериальных трансплантатов // Серце і судини. – 2008. – № 3. – С. 39–50.
6. Руденко А. В., Урсуленко В. И., Габриэлян А. В. Особенности реваскуляризации миокарда при поражении коронарных артерий на длительном протяжении у больных ИБС // Серцево-судинна хірургія. Щорічник наукових праць Асоціації серцево-судинних хірургів України. Вип. 10. – К., 2002. – С. 212–213.
7. Хирургическая стратегия и тактика реваскуляризации миокарда на работающем сердце у больных с ИБС / А. В. Руденко, В. И. Урсуленко, А. Н. Купчинский // Серце і судини. – 2004. – № 4. – С. 15–21.
8. Чернявский А. М., Щаднева С. Л. и др. Клинические и коронарографические сопоставления при рецидивах стенокардии после коронарного шунтирования. – Бюллетень НЦСС им. А. Н. Бакулева РАМН. Сердечно-сосудистые заболевания. 12-й Всероссийский съезд сердечно-сосудистых хирургов. – М., 26–30 октября 2006. – С. 53.
9. Sabik J. F., Gillinov A. M., Blackstone E. H., et al. Does off-pump coronary surgery reduce morbidity and mortality? // Thorac. Surg. – 2002. – Vol. 124. – P. 698–707.

10. Schachner T., Zimmer A., Nagele G., Laufer G., Bonatti J. Risk factors for late stroke after coronary artery bypass grafting // *J Thorac Cardiovasc Surg.* – 2005. – 130. – P. 485–490.
11. Vein-Graft Harvesting Technique in Coronary Artery Bypass Graft Surgery // Judson B. Williams, MD, MHS; Peter K. Smith, MD.

### **Методи і техніка накладання проксимальних і дистальних анастомозів при операціях шунтування коронарних артерій у хворих з ішемічною хворобою серця**

**Урсуленко В.І., Демус В.В., Верич Н.М., Позняк В.І., Вітовський Р.М., Клименко Л.А., Осипенко Л.С.**

Мета роботи – оцінити результати розроблених і використаних методик створення комбінаційних шунтів, техніку накладення проксимальних і дистальних анастомозів при «проблемній» аорті, каскадних стенозах просвіту КА, супутній патології великих підшкірних вен (ВПВ) ніг.

Проведено аналіз 3477 операцій ШКА у пацієнтів з ізольованою ІХС і 601 – у поєднанні з резекцією АЛШ, виконаних у Національному інституті серцево-судинної хірургії ім. М.М. Амосова НАМН з 2000 по 2006 рр. Серед оперованих кількість пацієнтів, у яких виявлена «проблемна» висхідна аорта, каскадні стенози просвіту КА, а також патологія ВПВ, становила 41,5%.

Використання розроблених способів накладення проксимальних і дистальних анастомозів при ШКА у пацієнтів з «проблемною» аортою, каскадними стенозами просвіту КА, дефіцитом вен дозволили виконати шунтування в середньому  $2,99 \pm 0,4$  КА і збільшити повноту реваскуляризації міокарда до 92,7%. Розробка і вдосконалення методів операції ШКА у «проблемних» хворих ІХС сприяє збільшенню тривалості функції шунтів, збільшенню кількості років збереження хороших результатів операції.

**Ключові слова:** шунтування коронарних артерій, каскадні стенози, комбінаційні шунти, “проблемна” висхідна аорта.

### **Methods and Techniques of Blending the Proximal and Distal Anastomoses in Coronary Artery Bypass Surgery in Patients with Coronary Artery Disease**

**Ursulenko V.I., Demus V.V., Verich N.M., Poznyak V.I., Vitovsky R.M., Klimenko L.A., Osipenko L.S.**

Purpose is to assess the results to develop and use techniques for building combinational shunts overlay technique proximal and distal anastomoses at “problem” aortic stenosis cascade SC, comorbidity great saphenous vein (GSV) feet.

The analysis of 3477 operations shka in patients with isolated coronary artery disease and 601 – in combination with resection of LVA performed at the National Institute of Cardiovascular Surgery named. NM Amosov from 2000 to 2006. Of these, the number of operated patients identified “problem” ascending aorta, cascading stenosis SC, as well as with the pathology of the GSV, totaled 41.5%.

Using the methods developed and implemented by imposing the proximal and distal anastomoses at shka patients with “problem” aorta stenosis cascade spacecraft deficit veins allowed to perform bypass surgery on average  $2,99 \pm 0,4$  SC and increase the completeness of myocardial revascularization to 92.7%. Development and improvement of methods of operation shka in “problematic” CHD patients increases the duration of the function of grafts, increasing the number of years to maintain good operation results.

**Key words:** coronary artery bypass surgery, cascading stenosis, combination shunts, the “problem” the ascending aorta.