

## Редукция левого предсердия при изолированном протезировании митрального клапана

Попов В.В., Трембовецкая Е.М., Бешляга В.М., Захарова В.П., Ювчик Е.В., Пукас Е.В., Чернякова Л.С., Волкова Н.И., Рой В.В., Матюшко Л.Г., Рябица В.М., Списаренко С.П., Малышева Т.А.

*ГУ «Национальный институт сердечно-сосудистой хирургии имени Н.М. Амосова НАМН»  
(Киев)*

Целью исследования является изучение возможностей методик редукции ЛП при протезировании митрального клапана (ПМК).

В анализируемую группу включены 553 пациента с изолированным митральным пороком (МП) и дилатацией левого предсердия (ЛП), находившихся на хирургическом лечении в Институте. У всех пациентов была выполнена ПМК. Основная группа представлена 371 пациентом, у которых было выполнено ПМК по поводу МП редукцией полости ЛП. Контрольная группа представлена 182 пациентами, у которых ЛП не корригировался. Показатели морфометрии левых отделов сердца, выживаемости, стабильности хороших результатов операции в отдаленные сроки свидетельствуют о высокой эффективности ПМК с редукцией ЛП по сравнению с контрольной группой. Отдаленные результаты операций ПМК в сочетании с редукцией ЛП превосходят таковые в контрольной группе, что свидетельствует о целесообразности предложенных методик хирургического лечения.

**Ключевые слова:** *редукция левого предсердия, митральный порок, протезирование митрального клапана, искусственное кровообращение.*

**Материал и методы.** В анализируемую группу включены 553 пациента с изолированным митральным пороком и дилатацией ЛП, находившихся на хирургическом лечении в отделении хирургии приобретенных пороков сердца Национального института сердечно-сосудистой хирургии НАМН с 01 января 2000 года до 01 января 2014 года. У всех пациентов было выполнено ПМК. Средний возраст оперированных составил  $57,3 \pm 8,1$  года. Женщин было 326 (58,9%), мужчин – 227 (41,1%). Распределение пациентов в зависимости от исходного функционального класса по Нью-Йоркской классификации (NYHA): II класс – 11 (1,9%) пациентов, III класс – 209 (37,9%) пациентов, IV класс – 333 (60,2%).

У 85 (15,5%) пациентов ранее была выполнена закрытая митральная комиссуротомия. Сопутствующий трикуспидальный порок (ТП), требовавший коррекции посредством пластической процедуры, имел место у 87 (15,9%) пациентов. Тромбоз ЛП отмечен у 65 (10,9%) пациентов, у 13 из них он носил массивный характер. Ведущей этиологической причиной МП явился ревматизм.

У всех пациентов было выполнено протезирование митрального клапана. Не включены в исследование пациенты с инфекционным эндокардитом и коррекцией ишемической болезни сердца. Весь клинический материал разделен на две группы: основная (371 пациент) и контрольная (182 пациента). Основная группа представлена 371 больным: этим пациентам было выполнено ПМК по поводу МП с сопутствующей редукцией полости ЛП посредством: 1) парааннулярной пликации задней стенки ЛП (250 пациентов), Мерседес-пластики (2 пациента), треугольной пластики (91 пациент), аорчной пла-

стики (28 пациентов). В основной группе все операции выполнены одним хирургом по стандартизированной методике (В.В. Попов). За последние два года внедрены две оригинальные методики – треугольная и арочная пластика ЛП. Ушко левого предсердия лигировалось снаружи во всех случаях редукции ЛП, а за последние два года оно также резецировалось (98 пациентов), что особенно важно учитывать при операции восстановления ритма – фрагментирующей.

Согласно предложенной методике треугольной пластики ЛП, редукция ЛП начиналась с парааннулярного плицирования задней стенки ЛП, что явилось основанием треугольника. Затем по сходящимся линиям от места парааннулярной пластики были сплицированы два участка между правыми и левыми легочными венами, соединенными на вершине между собой, что и завершило формирование треугольника. Для пластик использовался ЛП пролен 3-0 (рис. 1). Арочная пластика ЛП начиналась локальным парааннулярным плицированием задней стенки ЛП в месте культы ушка. Затем плицирующий непрерывный шов продолжен вдоль левых легочных вен к крыше ЛП. Далее сбаривающая процедура продолжена вдоль правых легочных вен и спустилась к задней стенке ЛП (рис. 2).

Сопутствующая фрагментирующая операция в левом предсердии выполнена у 87 пациентов при персистирующей форме фибрилляции предсердий, с успешным результатом при выписке в 78,6% случаев.

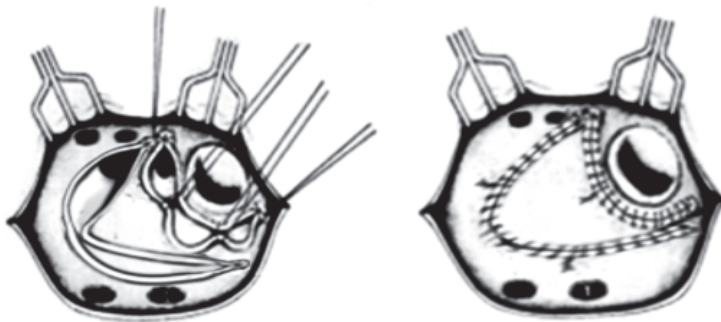


Рис. 1. Треугольная пластика левого предсердия

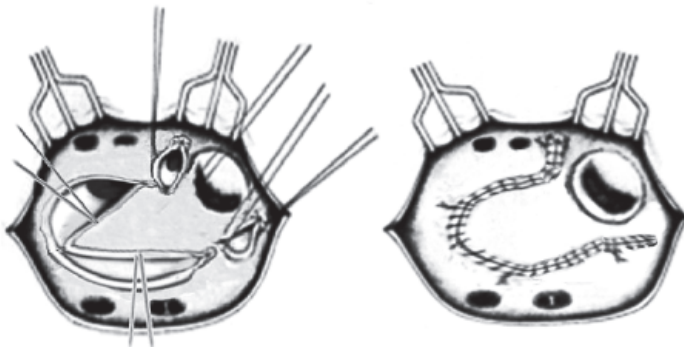


Рис. 2. Арочная пластика левого предсердия

В основной группе у 309 (88,2%) пациентов сохранялись нативные структуры Мк при ПМК.

Контрольная группа представлена 182 пациентами с левой атриомегалией, у них коррекция ЛП не выполнялась.

Операции выполнялись в условиях искусственного кровообращения и умеренной гипотермии (27–34 °С). Защита миокарда осуществлялась в основном в условиях ретроградной фармакохолодовой кардиopleгии и в последнее время с применением кустодиола. Доступ к Мк осуществлялся через ЛП позади и параллельно межпредсердной борозде. Использованы при имплантации в митральную позицию двухстворчатые (Op-X, Carbomedics, Edwards, Saint Jude), монодисковые откидные протезы (МИКС, АЛЬБАР-БОН). Фиксация протезов проводилась отдельными П-образными швами с тефлоновыми прокладками в количестве 14–18. Имплантация митральных протезов производилась только в промежуточную позицию. Время пережатия аорты составило  $78,5 \pm 7,2$  минуты. Осложнений на госпитальном этапе, связанных с методикой выполнения операции в основной группе, не отмечено.

**Результаты.** Из 371 оперированного пациента основной группы (ПМК + редукция ЛП) на госпитальном этапе умерло 7 (госпитальная летальность 1,9%). Летальные исходы отмечены в группе с парааннулярной пликацией задней стенки ЛП (5) и треугольной пластикой ЛП (2). Причинами смерти явились полиорганная недостаточность (4) и поражение ЦНС (1), кровотечение (1), пневмония (1). Инотропная поддержка (добутамин) составила в пределах 3–4 мкрг/мин./кг в течение первых 48 часов. Пациенты выписаны в среднем на  $11,5 \pm 1,3$  дня после операции без клинически значимых осложнений.

В основной группе динамика эхокардиографических показателей на этапах лечения составила: фракция выброса ЛЖ  $0,51 \pm 0,04$  (до операции),  $0,55 \pm 0,03$  (после операции) и  $0,58 \pm 0,03$  (отдаленные сроки). Диаметр ЛП (см) составил при парааннулярной пликации задней стенки ЛП  $6,1 \pm 0,4$  (до операции),  $5,1 \pm 0,3$  (после операции) и  $5,2 \pm 0,2$  (отдаленные сроки), при треугольной пластике  $6,5 \pm 0,3$  (до операции),  $4,9 \pm 0,2$  (после операции) и  $4,8 \pm 0,2$  (через 2 года), при арочной пластике ЛП  $5,6 \pm 0,3$  (до операции),  $4,7 \pm 0,3$  (после операции) и  $4,8 \pm 0,2$  (через 2 года).

В основной группе синусовый ритм удерживался у 86 (23,2%) пациентов в отдаленный период. В основной группе отсутствовали тромбоэмболические осложнения в отдаленный период.

Из 182 оперированных пациентов контрольной группы на госпитальном этапе умерло 8 (госпитальная летальность 4,3%). Причинами смерти явились кровотечение (4), острая сердечно-сосудистая недостаточность (3), полиорганная недостаточность (1). Инотропная поддержка (добутамин) составила в пределах 3–4 мкрг/мин./кг в течение первых 48 часов. Пациенты выписаны в среднем на  $12,8 \pm 1,4$  дня после операции без клинически значимых осложнений. В группе сравнения в динамике эхокардиографические показатели на этапах лечения составили: фракция выброса ЛЖ  $0,58 \pm 0,09$  (до операции),  $0,54 \pm 0,06$  (после операции) и  $0,53 \pm 0,11$  (отдаленные сроки), диаметр ЛП составил  $58,6 \pm 2,4$  мм (до операции),  $57,6 \pm 4,2$  мм (после операции) и  $69,3 \pm 2,2$  мм (отдаленные сроки). Тромбоэмболические осложнения отмечены у 12 (7,3%) пациентов, а синусовый ритм в отдаленный период сохранялся лишь у 7 (3,7%) пациентов.

**Выводы.** Левая атриомегалия (ЛА) отмечается примерно в 10–19% случаев при митральных пороках [5–9]. При этом происходит сдавление заднебазального сегмента ЛЖ, компрессия средней, нижней доли правого легкого и левого главного бронха, что приводит к значительным вентиляционным нарушениям и сердечной недостаточности [5–9].

ПМК при наличии левой атриомегалии сопряжено с проявлением сердечной недостаточности в отдаленном периоде с риском тромбоэмболических осложнений, отсутствия реверсии синусового ритма [1–9]. В этой связи ПМК с любым вариантом редукции ЛП является неотъемлемой процедурой у пациентов с ЛА. Примененные методики редукции ЛП малотравматичны и являются эффективными процедурами, приводящими к значительному улучшению морфометрии ЛП уже на госпитальном этапе и стабилизации размера ЛП в отдаленном периоде. Не отмечено специфических осложнений при выполнении редукции, а она сопровождается низким риском госпитальной летальности. Показатели морфометрии левых отделов сердца, тромбоэмболических осложнений в отдаленные сроки свидетельствуют о высокой эффективности ПМК с пластикой ЛП по сравнению с контрольной группой.

### Литература

1. Егоров А.Б. Хирургические аспекты в лечении фибрилляции предсердий у больных с приобретенной патологией сердца: дис. на соиск. учен. степ. д-ра мед. наук: спец. 14.00.44 “сердечно-сосудистая хирургия”. – М., 2003. – 351с.
2. Лаблюк Н.Ф. Влияние фибрилляции предсердий на результаты протезирования митрального клапана и качество жизни больных: дис. на соиск. учен. степ. канд. мед. наук: спец. 14.00.44 “сердечно-сосудистая хирургия”. – М., 2003. – 176 с.
3. Попов В.В. Клапаносохраняющие операции на митральном клапане в сочетании с пластикой левого предсердия при его атриомегалии (первый клинический опыт). VI Наукова конференція Асоціації серцево-судинних хірургів України. – К., 1998. – С. 187–190.
4. Подчасов Д.А. Пластика левого предсердия при пороке митрального клапана: дис. на соиск. учен. степ. канд. мед. наук: спец. 14.00.44 “сердечно-сосудистая хирургия”. – М., 2005. – 256 с.
5. Прибытков М.В. Отдаленные результаты одномоментной хирургической коррекции фибрилляции предсердий и ревматического митрального порока: дис. на соиск. учен. степ. канд. мед. наук: спец. 14.00.44 “сердечно-сосудистая хирургия”. – М., 2004. – 231 с.
6. Раскин В.В. Атриопластика левого предсердия у больных с митральным пороком сердца: дис. на соиск. учен. степ. канд. мед. наук: спец. 14.00.44 “сердечно-сосудистая хирургия”. – М., – 2006. – 275 с.
7. Рычин С.В. Операция “лабиринт” при хирургическом лечении фибрилляции предсердий у больных с пороком митрального клапана: эволюция методов и результаты: дис. на соиск. учен. степ. канд. мед. наук: спец. 14.00.44 “сердечно-сосудистая хирургия”. – М., 2004. – 295 с.
8. Талаев А.М. Функциональное состояние левого предсердия при скрытой сердечной недостаточности у больных ревматизмом с недостаточностью митрального клапана и аортальными пороками сердца: дис. на соиск. учен. степ. канд. мед. наук.: спец. 14.00.44 “сердечно-сосудистая хирургия”. – М., 1988. – 181 с.
9. Masuda M., Tominaga R., Kawachi Y. et al. P. 118-122.

## Редукція лівого передсердя при ізольованому протезуванні мітрального клапана

Попов В.В., Жеков І.І., Трембовецька О.М., Бешляга В.М., Захарова В.П., Ювчик О.В.,  
Пукас К.В., Чернякова Л.С., Волкова Н.І., Рой В.В., Матиюшко Л.Г., Рябица В.М.,  
Списаренко С.П., Малишева Т.А.

Метою дослідження є вивчення можливостей методики параанулярної плікації задньої стінки ЛП при ПМК. Основна група представлена 371 хворим, яким було виконано ПМК з приводу МВ із збереженням нативних структур Мк у поєднанні з редукцією порожнини ЛП. Контрольна група представлена 182 пацієнтами, у яких при ПМК ЛП не коригувалося.

Впроваджені методики мало травматичні і є ефективними процедурами, що сприяють значному покращенню морфометрії ЛП і супроводжуються низьким ризиком госпітальної летальності. Показники морфометрії лівих відділів серця, виживання, стабільності хороших результатів операції у віддалений термін свідчать про високу ефективність ПМК із пластикою ЛП порівняно з контрольною групою.

**Ключові слова:** пластика лівого передсердя, мітральна вада, протезування мітрального клапана, штучний кровообіг.

## Reduction of Left Atrium During Isolated Mitral Valve Replacement

Popov V.V., Zhekov I.I., Trembovetskaya O.M., Beshlyaga V.M., Zakharova V.P., Yuvchik O.V.,  
Pukas K.V., Chernyakova L.S., Volkova N.I., Roy V.V., Matiushko L.G., Ryabitsa V.M., Spisarenko S.P.,  
Malysheva T.A.

Objective is to determined possibilities of left atrium (LA)'s reduction (LAR) during mitral valve replacement (MVR).

During 1.01.2000–1.01.2012 yy. 553 adult patients (pts) were operated with MVD and dilatation of LA at Institute. MVR were performed in all pts. LAR including ligation of LA's auriculum was performed in 353 pts (group A) and in other 182 pts only MVR (group B). All operations were performed with cardiopulmonary bypass and moderate hypothermia with crystalloid cardioplegia. There were 7 deaths at the hospital period (hospital mortality (HM) – 1,9%) (group A). Data of echo for group A: diameter of LA (mm) preoperative –  $62,2 \pm 1,4$ , postoperative –  $51,1 \pm 1,1$ , remote period –  $52,2 \pm 1,2$ , In group B HM – 2,5%. Data of echo for group B was occurred: diameter of LA preoperative –  $58,6 \pm 2,4$ , postoperative –  $57,6 \pm 4,2$ , remote period –  $69,3 \pm 2,2$ . RAL during isolated MVR was allowing to improve LA's morphometry during postoperative period comparing with group B ( $p < 0,05$ ).

**Key words:** *plasty of left atrial, mitral valve disease, mitral valve replacement, cardiopulmonary bypass.*