

ОДНОМОМЕНТНОЕ ЗАКРЫТИЕ ВЕНТРИКУЛО-АРТЕРИАЛЬНОЙ ЛЕГОЧНОЙ КОММУНИКАЦИИ И БАЛЛОННОЙ ДИЛАТАЦИИ СТЕНОЗА ПРАВОЙ ВЕТВИ ЛЕГОЧНОЙ АРТЕРИИ ПОСЛЕ ОПЕРАЦИИ ФОНТЕНА

Кузьменко Ю. Л.¹, Максименко А. В.¹, Довгалоук А. А.^{1,2}, Чернышук С. С.¹, Хрущ Н. П.¹

¹ ГУ «Научно-практический центр детской кардиологии и кардиохирургии МОЗ Украины»
(Киев)

² Национальная медицинская академия последипломного образования имени П. Л. Шупика

В статье изложен первый опыт интервенционного вмешательства в раннем послеоперационном периоде операции Фонтена. Описаны показания и методика проведения одномоментного закрытия вентрикуло-артериальной легочной коммуникации (ВЛК) с баллонной ангиопластикой стеноза правой ветви легочной артерии (ПВЛА).

Ключевые слова: операция Фонтена, ранние послеоперационные осложнения, вентрикуло-артериальная легочная коммуникация, стеноз ветви легочной артерии.

В 1968 г. французский хирург F. Fontan впервые в мире выполнил операцию обхода правых отделов сердца у пациента с атрезией трехстворчатого клапана с положительным результатом, а в 1971 г. в соавторстве с E. Vaudet опубликовал результаты четырех операций, выполненных в других модификациях [1]. Поступление крови в легочную артерию при кровообращении Фонтена — это, прежде всего, результат насосной функции единственного желудочка. Венозная гипертензия значительно ухудшает результаты операции Фонтена. После гемодинамической коррекции величина давления в правом предсердии колеблется в пределах 12–18 мм рт. ст. Повышение среднего давления в правом предсердии до 20 мм рт. ст. и более является неблагоприятным признаком в плане дальнейшего прогноза. Венозная гипертензия может возникнуть вследствие как анатомических причин (стенозы ветвей легочной артерии, субаортальная обструкция, остаточные дефекты межпредсердной перегородки и др.), так и гемодинамических (дополнительное шунтирование крови в легочную артерию) [2]. Лечебная тактика при этом активная и направлена на устранение этиологии венозной гипертензии: баллонная ангиопластика и устранение шунтов. В противном случае остается высокий риск развития осложнений, одним из которых является плевральная и абдоминальная экссудация в послеоперационном периоде. Гидрохилоторакс и белково-дефицитная энтеропатия являются характерным осложнением после операции Фонтена, происходящем чаще (до 15%) в отдаленном послеоперационном периоде [3, 4]. Наличие у пациентов этих осложнений в раннем послеоперационном периоде существенно увеличивает длительность госпитального периода и в некоторых случаях приводит к инвалидизации [4].

Цель — показать эффективность транскатетерной методики в лечении осложнений операции Фонтена.

Материал и методы. Операция экстракардиальный Фонтен с пластикой ПВЛА была выполнена у пациентки возрастом 8 лет и массой тела 20 кг с диагнозом общий желудочек по левому типу, атрезия трикуспидального клапана, дефект межжелудочковой перегородки, клапанный стеноз легочной артерии, стеноз ПВЛА. Перед этим пациентке была проведена баллонная атриосептостомия в новорожденности с последующим наложени-

ем модифицированного анастомоза Блелок-Тауссиг справа и двунаправленного анастомоза Глена в возрасте 2 лет. На вторые послеоперационные сутки развилась плевральная (200 мл/сутки) и абдоминальная (800 мл/сутки) хилезная экссудация. В качестве диагностических процедур были выполнены эхокардиография и катетеризация сердца и магистральных сосудов, которые выявили функционирующую ВЛК с антеградным кровотоком (рис. 1) и выраженный стеноз верхней и нижней долевых ветвей ПВЛА (рис. 3). Систолическое давление в нижней и верхней полых венах достигало 22 и 23 мм рт.ст соответственно, средний градиент на стенозах долевых ветвей составил 3 мм рт.ст. По результатам обследований было принято решение о транскатетерном закрытии антеградного кровотока и дилатации ПВЛА.

Процедура проводилась под общим наркозом в условиях искусственной вентиляции легких. В связи с двухсторонним тромбозом бедренных вен, а также для уменьшения количества изгибов катетера в качестве доступа выбрана правая внутренняя яремная вена. Гепарин введен из расчета 100 ЕД/кг. После размещения проводника в гипоплазированном правом желудочке через ВЛК по нему был заведен измерительный баллон, после раздутия которого был измерен диаметр ВЛК. Для окклюзии ВЛК мы выбрали окклюдер для закрытия открытого артериального протока Nit-Occlud PDA-R, который представляет собой цилиндрическое устройство, самораскрывающееся и самоцентрирующееся. Проксимальный легочный конец на 2 мм меньше дистального, на последнем размещен диск. Окклюдер выбрали так, чтобы его проксимальный конец был на 2 мм больше самого узкого места ВЛК, которое составило 8 мм. Система доставки была осторожно проведена через яремную вену и анастомоз Глена, далее в ствол легочной артерии и через ВЛК – в выходной тракт правого желудочка. После того как диск был выпущен из системы доставки и подтянут до клапана легочной артерии, бережно сняли систему доставки с окклюдера, чтобы его цилиндр расправился непосредственно в стволе легочной артерии. Удостоверившись в адекватном расположении устройства с помощью правой вентрикулографии и черезпищеводной эхокардиографии, отсоединили систему доставки (рис. 2).

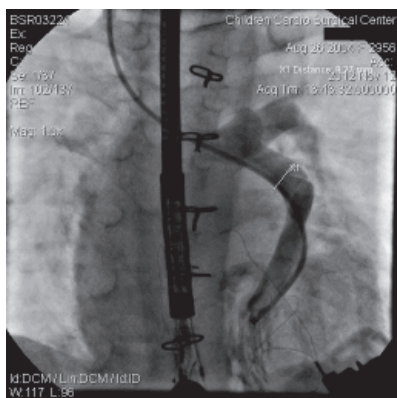


Рис. 1. Вентрикулография: вентрикуло-артериальная коммуникация (ВЛК)

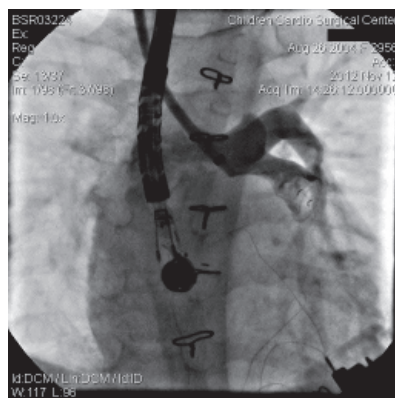


Рис. 2. Ангиография из легочной артерии: фиксированный окклюдер, отсутствие кровотока через ВЛК

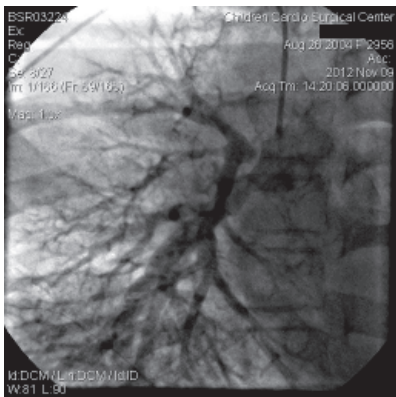


Рис. 3. Ангиография из анастомоза Глена: стенозы долевых ветвей правой легочной артерии

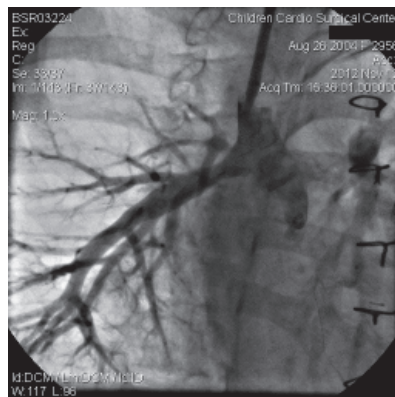


Рис. 4. Ангиография из анастомоза Глена: результат баллонной ангиопластики стенозов

Следующим этапом была выполнена дилатация стенозов верхней и нижней ветвей ПВЛА. Для этого через яремную вену были заведены два проводника в суженные сосуды, и двумя баллонами проведена ангиопластика с хорошим непосредственным результатом (рис. 4): исчезли градиенты давления на ветвях легочной артерии, давление в верхней и нижней полых венах, а также легочной артерии при прямом измерении равнялось 17 мм рт.ст.

Экссудация из плевральных и абдоминальной полостей резко уменьшилась уже на вторые сутки после процедуры суммарно до 450 мл и полностью прекратилась на 9 сутки. Ребенок был выписан на 16 сутки из стационара в хорошем состоянии.

Результаты и обсуждение. Развитие таких осложнений операции Фонтена, как гидроторакс и белково-дефицитная энтеропатия в раннем послеоперационном периоде, указывает на острую анатомическую или гемодинамическую проблему, требующую катетеризации полостей сердца и ангиокардиографического обследования для определения дальнейшей тактики лечения [3, 4].

Многие осложнения после операции Фонтена могут быть купированы эндоваскулярными методами лечения (расширение и стентирование ветвей легочной артерии, устранение сужений cavoпюльмональных анастомозов или внутривенного тоннеля, эмболизация больших аорто-легочных коллатеральных артерий, закрытие оставшегося сообщения правого желудочка с легочным стволом).

Выводы

1. Тяжелый ранний послеоперационный период после операции Фонтена может быть обусловлен анатомическими или гемодинамическими причинами.
2. В этом случае необходимо проведение ангиокардиографического обследования, при котором возможно эффективное устранение ряда проблем.

Литература

1. Khairy P., Poirier N., Mercier L.A. Univentricular Heart // *Circulation*. – 2007. – Vol. 115. – P. 800–12.

2. Anderson PA, Sleeper LA, Mahony L et al. Contemporary Outcomes after the Fontan procedure: a Pediatric Heart Network multicenter study // J Am Col Cardiology. – 2008. – Vol. 52. – P. 85–98.
3. Jonas R. The Intra/Extracardiac Conduit Fenestrated Fontan // Pediatric Card Surg Ann. – 2011. – Vol. 14. – P. 11–18.
4. Jonas R. Comprehensive Surgical Management of Congenital Heart Disease. London UK: Hodder Publishing. –2004.

ОДНОМОМЕНТНЕ ЗАКРИТТЯ ВЕНТРИКУЛО-АРТЕРІАЛЬНОЇ ЛЕГЕНЕВОЇ КОМУНІКАЦІЇ І БАЛОННОЇ ДИЛАТАЦІЇ СТЕНОЗУ ПРАВОЇ ГІЛКИ ЛЕГЕНЕВОЇ АРТЕРІЇ ПІСЛЯ ОПЕРАЦІЇ ФОНТЕНА

Кузьменко Ю.Л., Максименко А.В., Довгалиук А.А., Чернишук С.С., Хрущ М.П.

Ми представляємо наш перший досвід ендovasкулярного лікування пацієнта в ранньому післяопераційному періоді операції Фонтена. У статті описані показання і методика проведення одномоментного закриття вентрикуло-артеріальної легеневої комунікації з балонною ангіопластикою стенозу правої гілки легеневої артерії.

Ключові слова: операція Фонтена, ранні післяопераційні ускладнення, вентрикуло-артеріальна легенева комунікація, стеноз гілки легеневої артерії.

ONE-STAGE PROCEDURE OF PULMONARY VENTRICULO-ARTERIAL COMMUNICATION CLOSURE WITH BALLOON ANGIOPLASTY OF RIGHT PULMONARY ARTERY BRANCH STENOSIS AFTER FONTAN PROCEDURE.

Kuzmenko J., Maksymenko A., Dovgaliuk A., Chernyshuk S., Khrushch N.

We present our first experience in interventional treatment of patient in early postoperative period after Fontan procedure. Paper describes indications and technique of one-stage closure of pulmonary ventriculo-arterial communication with right pulmonary artery stenosis balloon angioplasty.

Key words: Fontan procedure, early postoperative complications, ventriculo-arterial pulmonary communication, pulmonary artery branch stenosis.